博士論文

胃癌リンパ節転移における ^{18}F-FDG の集積性に関する基礎的検討

奥村　康弘

胃癌リンパ節転移における ^{18}F-FDG の集積性に関する基礎的検討

東京大学大学院医学系研究科　外科学専攻

指導教員　瀬戸泰之　教授

奥村康弘

目次

I.　要旨・・・・・・・・・・・・・・・・・・・・・・・・・・・・・・・・5

II.　序論・・・・・・・・・・・・・・・・・・・・・・・・・・・・・・・・6

III.　^{18}F-FDG 集積測定の基礎的検討

III-1.　目的・・・・・・・・・・・・・・・・・・・・・・・・・・・・・・15

III-2.　方法・・・・・・・・・・・・・・・・・・・・・・・・・・・・・・16

III-3.　結果・・・・・・・・・・・・・・・・・・・・・・・・・・・・・・17

III-4.　小括・・・・・・・・・・・・・・・・・・・・・・・・・・・・・・19

IV.　ヒト切除リンパ節における ^{18}F-FDG 集積に関する検討

IV-1.　目的・・・・・・・・・・・・・・・・・・・・・・・・・・・・・・20

IV-2.　方法・・・・・・・・・・・・・・・・・・・・・・・・・・・・・・20

IV-3.　結果・・・・・・・・・・・・・・・・・・・・・・・・・・・・・・24

IV-4.　小括・・・・・・・・・・・・・・・・・・・・・・・・・・・・・・37

V.　ヒト切除リンパ節における転移巣の割合と線量集積の検討

V-1.　目的・・・・・・・・・・・・・・・・・・・・・・・・・・・・・・39

V-2.　方法・・・・・・・・・・・・・・・・・・・・・・・・・・・・・・39

V-3.　結果・・・・・・・・・・・・・・・・・・・・・・・・・・・・・・41

V-4.　小括・・・・・・・・・・・・・・・・・・・・・・・・・・・・・・42

VI.　ヒト切除リンパ節における GLUT-1 免疫染色による検討

VI-1.　目的・・・・・・・・・・・・・・・・・・・・・・・・・・・・・・43

VI-2.　方法・・・・・・・・・・・・・・・・・・・・・・・・・・・・・・43

VI-3.　結果・・・・・・・・・・・・・・・・・・・・・・・・・・・・・・46

VI-4.　小括・・・・・・・・・・・・・・・・・・・・・・・・・・・・・・48

VII.　考察・・・・・・・・・・・・・・・・・・・・・・・・・・・・・・・49

VIII.　総括・・・・・・・・・・・・・・・・・・・・・・・・・・・・・・53

IX.　謝辞・・・・・・・・・・・・・・・・・・・・・・・・・・・・・・・54

X.　参考文献・・・・・・・・・・・・・・・・・・・・・・・・・・・・・55

I.　要旨

胃癌のリンパ節転移に対する ^{18}F-FDG PET の感度は低く、特異度は高いとする報告が多いが空間分解能などの問題が指摘されており、過去に ^{18}F-FDG の集積とリンパ節転移を 1 対 1 対応で調べた報告はない。今回、ウェルカウンターを用いて胃切除の際に摘出したリンパ節の線量を測定し、各リンパ節の転移との関係を調べた。転移の有無に対する線量の集積（modified SUV）は ROC 曲線にて AUC 0.71 であり転移診断に有用と考えられた。各リンパ節の GLUT-1 陽性部分の割合と各リンパ節の modified SUV には相関がみられなかったが、転移部分の割合と各リンパ節の modified SUV には相関がみられ、PET 偽陰性の原因として微小なリンパ節転移巣の関係が示唆された。

II.　序論

II-1.　術前リンパ節転移診断の意義

胃癌は日本人において悪性腫瘍の罹患率の第 2 位、死亡率は第 3 位を占める[1,2]。進行度の診断において原発巣の範囲診断・深達度診断は内視鏡技術の発達により容易かつ正確に行なわれるようになってきた。リンパ節転移は、胃癌患者の予後を規定する強力な因子の一つであることが示されており[3-6]、現在の胃癌取扱い規約（第 14 版）では所属リンパ節における転移リンパ節の個数でステージングが行われている[7]。

現在の胃癌治療ガイドライン第 4 版[8]ではリンパ節転移を有する進行胃癌の標準治療は定型的胃切除と術後補助化学療法であるが、特に高度なリンパ節転移を有する症例では決して治療成績は良好とは言えず、Stage III の胃癌の 5 年生存率は 50%弱とされている[9]。現在は高度リンパ節転移を伴う胃がんに対して術前補助化学療法の後に手術を行う臨床研究が日本臨床腫瘍研究グループ（JCOG）で進行中である[10]。欧米では進行胃癌に対する標準治療は既に術前術後の perioperative chemotherapy と手術であり[11]、今後日本の治療も術前化学療法を含む治療が標準となっていく可能性が高いと考えられているが、術前化学療法の適応となるかどうかの判断にあたり治療前にリンパ節転移の正確な診断ができることの必要性は高まっている。JCOG の研究では病理診断で Stage III であった

症例のうち、術前診断で cStage III と正確に診断されていた症例は 52.4%にとどまった[12]。

その一方早期胃癌では内視鏡的粘膜下剥離術（ESD）が広く普及し、リンパ節転移のリスクが低い病変に対し行われている。ESD は胃切除と比べると経口摂取の低下やダンピングなどの胃切除後症候群のリスクがないというメリットがあり、深達度が粘膜下層までの病変であれば原発巣は切除可能である。しかしリンパ節を有する症例では例え原発巣が粘膜下層までであったとしても ESD では癌を完全切除することができない。このように、胃切除か内視鏡治療かの治療方針の決定においても治療前の正確なリンパ節転移診断の必要性は高まってきている。

II-2. 現在の胃癌のリンパ節転移診断

現在、胃癌のリンパ節転移診断は主として CT 撮影を中心とした画像診断にてなされるが、あくまでも形態学的診断であり、多くはその大きさ（径）に基づいており、感度は 80%前後、特異度は 77%前後とされている[13]。JCOG による検討では、術前 CT で長径 10mm 以上もしくは短径 8mm 以上を転移陽性として CT によるリンパ節転移ステージ診断の正確性を前向きに検討したところ陽性的中率 77.7%、陰性的中率 47.8%、感度 62.5%、特異度 65.7%であった[12]。病理診断で cStage III であった症例では、術前 cN0 と診断されたが実際にリンパ節転移があ

った症例は52.1%であり、CTによるリンパ節転移診断の限界が示唆されている。胃癌の中でも低分化腺癌や印環細胞癌では孤立性・散在性にリンパ節転移を来し、micro な転移巣を作ることがリンパ節径による転移診断の難しさの原因と考えられている[14-18]。

CT の他には超音波内視鏡（EUS）、MRI でもリンパ節転移診断が行われることがあるが、これらもリンパ節径に基づいたものであり EUS で感度 70.8%、特異度 84.6%、MRI で感度 68.8%、特異度 75.0%で CT 検査（感度 80.0%、特異度 77.8%）と大きな差はないとされている[13]。

2010 年 4 月に PET 検査が進行胃癌においても保険収載され、適用されるようになってきた。前述の報告では PET/CT の胃癌の転移における感度・特異度はそれぞれ 54.7%と 92.2%であり[13]、CT に比べ感度は劣るものの特異度は高いと考えられている[18-23]。

II-3. ^{18}F-FDG PET 検査の原理

CT、MRI などの従来の検査はリンパ節の形・大きさをとらえる「形態画像」によって転移診断を行っているのに対し、PET では腫瘍細胞の代謝に注目した「機能画像」によって転移診断を行っていることが大きな差異である。^{18}F-FDG PET では、グルコースに類似した ^{18}F-FDG を投与することで組織の糖代謝を画像化す

る。

^{18}F-FDG は、グルコースの OH 基が ^{18}F に置換された構造であり、体内ではグルコースと同じような動態を示す。（図 1）

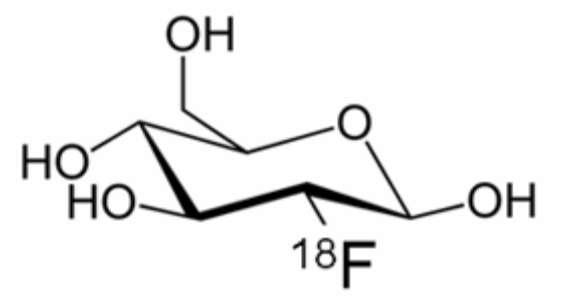

図 1　グルコースと ^{18}F-FDG の構造式

Warburg は 1956 年に腫瘍細胞ではグルコースの消費が亢進し、酸素消費の低下がみられることを報告した [24]。(Warburg effect)　腫瘍細胞が急激な増殖などにより低酸素状態にさらされると、HIF -1α(Hypoxia Induced Factor-1α)が産生されこれが GLUT (Glucose transporter)の発現を促す。また、発癌遺伝子の一つである c-myc はそれ自体が GLUT の発現を促すとされている [22]。このように細胞膜に発現した GLUT を介して ^{18}F-FDG は細胞内に取り込まれる。その後、グルコースであれば TCA 回路を経て分解され最終的には細胞外に排出される。しかし ^{18}F-FDG はリン酸化された状態まではグルコースと同じ挙動だがそこから先には反応が進まず細胞内に蓄積することになる。このような仕組みはメタボ

リックトラッピングと呼ばれる[25]。

GLUT には、14 のアイソフォームがあるとされ(表 1)、ヒトの各臓器における糖の取込に関与している[25]。

表 1　GLUT-1 のアイソフォーム（文献 25 より抜粋）

Isoform	Previous name	Class	Tissue localization	Insulin sensitive	Substrate
GLUT1	–	I	ubiquitous: erythrocytes, brain, cartilage; overexpressed in many tumors and tumor-derived cell lines	no	glucose
GLUT2	–	I	liver, pancreas, intestine, kidney	no	glucose (low affinity); fructose
GLUT3	–	I	brain, cartilage	no	glucose (high affinity)
GLUT4	–	I	heart, muscle, adipose tissue, brain	yes	glucose (high affinity)
GLUT5	–	II	intestine, testis, kidney	no	fructose; glucose (very low affinity)
GLUT6	GLUT 9	III	brain, spleen, leukocytes	no	glucose
GLUT7	–	II	intestine	no	glucose and fructose
GLUT8	GLUT X1	III	testes, brain and other tissues	yes (in the blastocyst)	glucose
GLUT9	GLUT X	II	liver, kidney, placenta, cartilage	n.d.	n.d.
GLUT10	–	III	liver, pancreas	no	glucose
GLUT11	GLUT 10	II	heart, muscle	no	glucose (low affinity); fructose (long form)
GLUT12	GLUT 8	III	heart, prostate, muscle, small intestine, adipose tissue, cartilage	yes	n.d.
HMIT (GLUT13)	–	III	brain	n.d.	H^+/myoinositol
GLUT14	–	I	testis	n.d.	n.d.

その中でも GLUT-1 は特に Warburg effect に大きく関わっているとされ、糖の悪性細胞内への取込を担っていると考えられている。GLUT-1 は赤血球や脳血液関門を除き正常な組織ではほとんど発現がみられないが、腫瘍が増大し酸素の需要が供給を上回ると HIF のサブユニットである HIF-1α が安定する。これにより活性化された HIF-1 は GLUT-1 の発現を促し、腫瘍細胞の糖の取り込みが

増加し糖代謝が亢進する[25-27]。各癌腫においてGLUT-1の発現を調べた研究は多くみられ、前立腺癌、子宮頸癌、頭頸部癌、甲状腺癌、膠芽腫についで、胃癌でも多くのGLUT-1の発現が見られたとする報告がある[24]。胃癌の中でも、分化型胃癌の方が未分化型胃癌よりもGLUT-1の発現が見られること、GLUT-1陽性が予後不良因子の１つであることが報告されている[28, 29]。

II-4. ^{18}F-FDG　PETによる胃癌の診断

II-4-1. 原発巣

^{18}F-FDG　PETによる胃癌原発巣のdetection rateは深達度が深いほど、また径が大きいものほど高いと報告されている[30]。深達度で見ると、早期胃癌ではdetection rateは25.9%であったのに対し進行胃癌では82.9%で有意に高率であったとする報告が見られる[30]。組織型で見ると、分化型胃癌の方が未分化型胃癌よりもdetection rateが高いとされている[30, 31]。これは、先述のGLUT-1の発現が分化型胃癌の方が高率であること、未分化型胃癌はびまん性に発育していること、細胞内の粘液が多いことにより組織内のFDG濃度が低下しているためと考えられている。^{18}F-FDG PETによる胃癌原発巣の存在診断を困難にするものとして、胃癌を発生する胃粘膜にはH.pylori infectionが高率にみられ、この炎症による背景粘膜の^{18}F-FDG集積が胃癌への集積をmaskしていることが考えられている[32]。また、胃のU領域の方がL領域よりも生理的に高い集積があるこ

とが示されている[33]。ミトコンドリアを含む壁細胞が U 領域に多く分布しているからと考えられている。

II-4-2. リンパ節

先述のように、PET/CT の胃癌のリンパ節転移診断における感度・特異度はそれぞれ 54.7%と 92.2%であり[13]、CT に比べ感度は劣るものの特異度は高いと考えられている[14-19]。PET/CT は空間分解能が CT に比べ劣るため原発巣近傍のリンパ節の集積が原発巣そのものの集積と一塊にとらえられる点が大きな問題であり、小さなリンパ節の集積を detect できないという問題もある。そのため、術前画像と切除検体で、リンパ節 1 個 1 個を対比することは困難であり、リンパ節転移と ^{18}F-FDG 集積を 1 対 1 対応で比較検討した報告はまだない。

II-4-3. 術中リンパ節転移診断とその意義

胃癌診療ガイドライン 2010 年版[8]では、定型手術は「胃の 2/3 以上切除と D2 リンパ節郭清を行う」ものとして定義されている。原発巣の範囲以上に胃を広範囲に切除する意義は胃壁周囲リンパ節の徹底的な郭清であるが、広範囲な胃切除は術後摂食不良や栄養障害などの影響が少なからずみられる。また、リンパ節郭清の合併症として膵液瘻などがあり、これらを防ぐため縮小手術の検討がなされ

てきた。しかしリンパ節郭清を縮小するためには、郭清前に正確なリンパ節転移診断がなされていることが必要である。

術前に転移を評価する検査の他に、術中に転移を評価する手法についても研究されてきた。たとえば、sentinel node navigation surgery である。乳癌では一般的であり、すでに日常診療に組み込まれている [34]。sentinel node を術中に検索することにより、リンパ節転移診断を正確に行なうことができ、かつ郭清範囲を縮小できるという概念である。胃癌でも、我が国において、JCOG などを中心に大規模な臨床試験が行なわれたが、術中迅速組織診断における false negative が無視できない程度であることが判明し、臨床応用まで発展しなかった [35]。さらに、胃癌における sentinel node に関する報告では、sentinel node 以外にも最初の転移を認めること、また深達度が増すにつれて、sentinel node の同定率が下がることなども報告されており、日常臨床においては活用されていないのが現状である [36-39]。

II-5. 本研究の目的

胃癌においてリンパ節転移の有無と ^{18}F-FDG の集積線量を 1 対 1 対応で検討し、胃癌のリンパ節転移診断における ^{18}F-FDG の有効性を検討する。また ^{18}F-FDG のリンパ節への集積に関係する因子として、各リンパ節における GLUT-1

および腫瘍量と ^{18}F-FDG の集積線量の関係を検討する。

III.　^{18}F-FDG 集積測定の基礎的検討

III-1.　目的

線量集積を評価する単位として、cps (count per second)のほかに SUV (standard uptake value)がある。cps は 1 秒あたりに検体から放出される放射線の数を測定したものである。これは検体に含まれる放射能の量、検出機械の検出力などに左右される。SUV は単位体積あたりの線量（Bq ; ベクレル）を表す単位であり、通常の ^{18}F-FDG PET では標的病変の線量集積は SUV で評価される。式で表すと、

SUV=（腫瘍や臓器に集積した放射線濃度）÷（放射線投与量（Bq）÷体重）

であり、仮に全身に ^{18}F-FDG が均一に分布した場合には SUV=1 となる。SUV とは、このような均一に分布を想定した場合に比べて腫瘍や臓器の放射能濃度が何倍高いかを求めたものである。今回の研究で用いるウェルカウンターでは cps が測定できるが、リンパ節転移との相関を見るにあたり SUV でも評価するためには cps を Bq に変換する必要がある。Cps と Bq には以下の関係が成り立つ。

Bq=（定数）×cps

cps を SUV に変換するために必要な定数 CCF（Cross Calibration Factor）を設定するため本検討を行った。

III-2.　方法

CCF を定めるに当たり、^{18}F-FDG 溶液、ドーズキャリブレーター、CAPRAC-ｔウェルカウンター（Capintec, Inc, Pittsburgh, PA）（図 2）を用いて実験を行った。1000ml の水に 5.67MBq の ^{18}F-FDG を入れ撹拌した。このうち 0.2~1.2ml を 5 本分注した。5 本のサンプルの重さと線量は、以下の通り。

サンプル①　1.1888g、6740Bq

サンプル②　1.1205g、6353Bq

サンプル③　0.9761g、5534Bq

サンプル④　0.4199g、2381Bq

サンプル⑤　0.1887g、1070Bq

この 5 つのサンプルをウェルカウンター1 と 2 それぞれで経時的に 0 時間後、2 時間後、4 時間後、6 時間後、8 時間後、10 時間後の計 6 回測定した。カウントの際には、エネルギーウィンドウを 464.7- 557.3 keV に設定し、測定時間は 60 秒とした。また同時にドーズキャリブレーターを用いて線量（Bq）を測定した。

図 2　CAPRAC- t　ウェルカウンター

III-3.　結果

2 台のウェルカウンターで測定した、CCF と cps をプロットしたものを図 3、4 に示す。

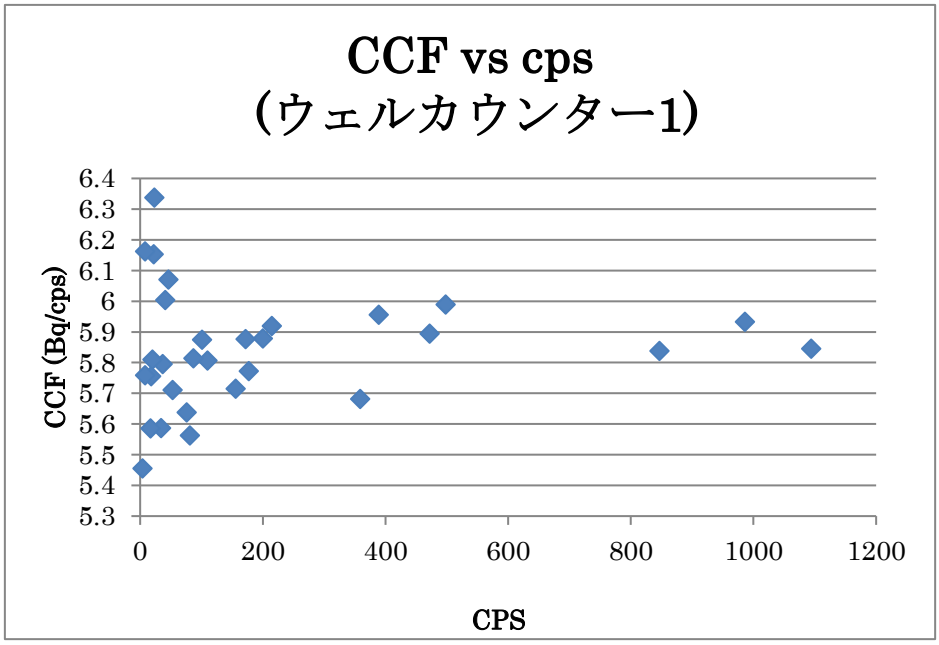

図 3　ウェルカウンター1 における cps(count per second)と CCF の関係

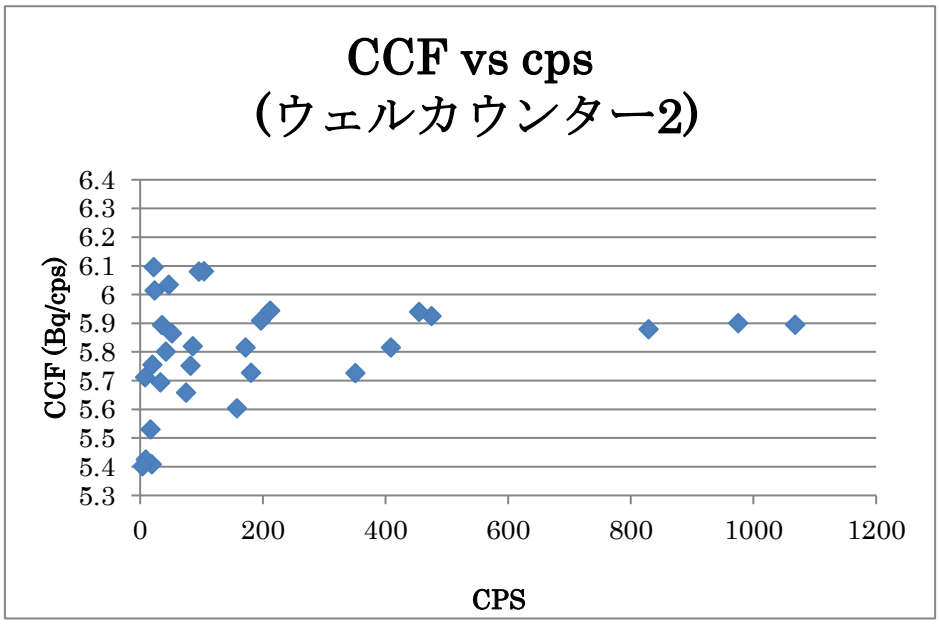

図 4　ウェルカウンター2 における cps(count per second)と CCF の関係

Shapiro-Wilk の正規性の検討を行うと、仮説「正規分布に従わない」は棄却さ

れた。したがって、平均値を採用することにした。CCF の平均値はウェルカウンター1 で 5.79、ウェルカウンター2 で 5.84 であったため今回は CCF を 5.8 に設定した。

III-4.　小括

本研究では CCF は 5.8 とした。

IV.　ヒト切除リンパ節での ^{18}F-FDG 集積に関する検討

IV-1.　目的

胃癌のリンパ節転移の有無と ^{18}F-FDG の集積を１対１対応させて比較検討し、胃癌のリンパ節転移診断における ^{18}F-FDG の真の有用性を明らかにする。

IV-2.　方法

IV-2-1.　対象症例

2012 年 7 月から 2014 年 3 月までに当科で行われた胃切除のうち、25 例を対象とした。インフォームドコンセントを実施し、書面にて同意が確認できた症例を本研究に登録した。

症例は以下の基準を全て満たす患者を登録した。1）胃癌生検組織検査にて胃癌の診断がなされている、2）悪性腫瘍の既往歴なし、3）原発巣の深達度が T2 以深のもの、4）同意取得年齢が 20 歳以上 85 歳未満、5）PS(ECOG Performance status)が 0 または 1、6）主要臓器機能が十分に保持されている、7）PET/CT の撮影が可能である。除外対象症例においては、1）重篤な薬剤過敏症の既往歴がある、2) HbA1c(JDS)が 5.9%以上もしくは随時血糖が 150mg/dl 以上、3）同時性重複癌を有する、4）妊娠、または授乳中、妊娠している可能性またはその意思がある、の 4 点とした。当研究は東京大学医学部附属病院の倫理委員会に承認さ

れた。（審査番号 3799、UMIN ID 000013934）

術前検査として造影 CT（造影剤禁忌の症例では単純 CT）を行い、転移診断を行った。リンパ節は短径 10mm 以上のものをリンパ節転移陽性とした。

IV-2-2.　試験の流れ

手術予定日 2 日前に入院とし手術日午前 10 時に ^{18}F-FDG を投与し投与から 50 分後に PET/CT を撮影した。^{18}F-FDG の投与量は原則 296MB q とし個別には体重で調整した。PET 検査前日から検査終了まで過度の運動は避け、当日は糖分の摂取を制限し、点滴も糖を含まないものを投与した。^{18}F-FDG 投与前に血糖を測定し、150mg/dl 以下であることを確認した。^{18}F-FDG は、180MB q から 405MB q を体重にあわせて投与直前に設定、計測し、単回投与した。撮影範囲は頭部から鼠径部が十分入る範囲とした。なお，この PET/CT 検査は通常の診療行為として撮影を行い、PET-CT で遠隔転移があれば手術中止かどうか再検討した。PET-CT による転移診断は、局所的で、生理的集積とは異なり、かつ、おおむね腹部大動脈の血液プールより高い集積を異常所見とした。なお 1.5 ㎝以下のサイズの小さなリンパ節については、軽度の集積でも部分容積効果を考慮して軽度の集積でも高めの集積として評価した。以上の基準を原則として核医学専門医が PET/CT での転移診断を行った。

その後 13 時に手術室に入室し、麻酔導入の後胃切除を開始した。胃切除の術式については胃癌治療ガイドライン第 3 版[8]に基づき決定した。ステージは胃癌取扱い規約第 14 版[7]に準拠した。

検体摘出の後に速やかに標本整理を行い、検体の原発巣、リンパ節について集積した線量を CAPRAC-ｔウェルカウンターを用いてカウントし、それらのリンパ節について病理学的な転移を評価した。手術当日の流れを図 5 に示す。

手術当日午前 10 時に ^{18}F-FDG を静脈注射

（FDG 注射前に血糖が 150mg/dl 以下を確認）

↓

午前 10：50 PET/CT 撮影

↓

午後 1 時手術室入室

手術施行

↓

標本整理、リンパ節の pick up

各リンパ節を 1 個 1 個線量測定

図 5　手術当日の流れ

IV-2-3.　病理学的診断

病理診断ではより正確な転移の有無の評価をするため、ホルマリン固定標本を2mm スライスで切り出し、HE 染色にて転移の有無を評価した。原発巣の組織型は量的に優勢な組織型に従った。Lauren 分類[40]及びこれまでの報告[41]に従い高分化管状腺癌(tub1)、中分化管状腺癌(tub2)、充実型低分化腺癌(por1)、粘液癌(muc)を intestinal type、非充実型低分化腺癌(por2)、印環細胞癌（sig）を diffuse type とした。

IV-2-4.　線量測定

　カウントの際には、エネルギーウィンドウを 464.7- 557.3 keV に設定し 30 秒間測定した。測定した線量は ^{18}F-FDG の半減期 109.8 分で補正して検討した。

補正後線量(cps)=測定した線量(cps)×2 ^{18}F-FDG 注射から線量測定までの時間（分）/109.8

それぞれのカウント数を modified SUV に換算する際には以下の式を用いた。

Modified SUV = CCF ×(各リンパ節のカウント数(cps)/ 各リンパ節の重さ(g)/)

(患者に投与された ^{18}F-FDG (Bq)/ 患者の体重(g))

第 2 章で述べたように、今回 CCF は 5.8 とした。

IV-3.　結果

IV-3-1.　患者背景

対象となった 25 例の患者背景を以下の表 2 に示す。

表 2　全 25 例の患者背景

		全体 (N=25)	Intestinal type (N=17)	Diffuse type (N=8)
性別	男性/女性	19/6	11/6	8/0
年齢	中央値（範囲）	69 (41-83)	69 (41-81)	75.5 (62-83)
術式	DG*/TG**/PG***	11/12/2	9/7/1	2/5/1
病理学的深達度				
SM/MP/SS/SE		3/4/9/9	2/4/7/4	1/0/2/5
病理学的リンパ節転移				
N0/N1/N2/N3a/N3b		6/9/4/3/3	5/6/3/1/2	1/3/1/2/1
病理学的 Stage				
IA/IB/IIA/IIB/IIIA/IIIB/IIIC/IV		1/1/9/2/5/1/1/5	1/0/8/1/4/0/0/3	0/1/1/1/1/1/1/2
原発巣 SUV max	中央値（範囲）	5.7 (0-24.1)	8 (0-24.1)	5.55 (3.2-11.9)
原発巣長径(cm)	中央値（範囲）	5.6 (2.0-165)	5.5 (2.0-16.5)	8.6 (3.0-16.0)
FDG 注射から検体摘出まで(分)		362 (308-439)	352 (308-436)	369 (339-439)

*DG 幽門側胃切除術、**TG 胃全摘術、***PG 噴門側胃切除術

PET-CT 撮影前の血糖は 96mg/dl（中央値）であった。全 25 症例のうち

Intestinal type が 17 例、Diffuse type が 8 例であった。

25 例中 24 例において PET-CT で原発巣に FDG の集積が見られた。PET-CT で集積の見られなかった 1 例は、深達度 SM の早期胃癌（組織型 tub1>tub2）の症例であった。PET-CT でリンパ節に集積の見られた症例は 6 例あり、PET-CT のリンパ節転移診断における感度は 24%、特異度は 100%、陽性的中率は 100%、陰性的中率は 61%であった。なお、CT のリンパ節転移診断における感度は 28%、特異度 87%、陽性的中率 57%、陰性的中率 66%であった。

IV-3-2.　リンパ節転移に対する集積線量カウント数の有用性

25 例から郭清したリンパ節は 1126 個、そのうち転移陽性リンパ節は 121 個あった。転移のないリンパ節の線量を半減期で補正した値の中央値は 69.0 cps、転移のあったリンパ節の中央値は 246.5 cps で有意に高値であった（P<0.001）。（図 6）

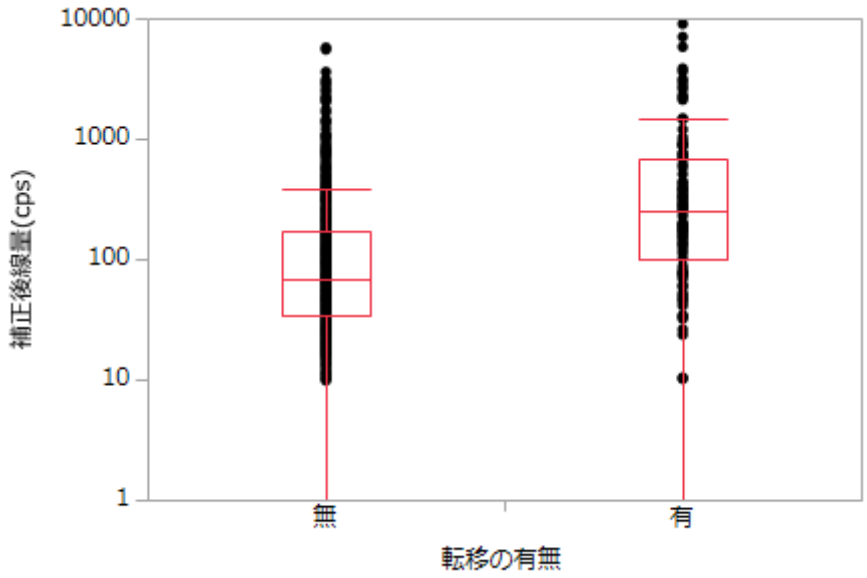

図 6　リンパ節転移と補正後線量の関係

リンパ節に集積していた線量のカウント数とリンパ節の重さの関係を図 7 に示す。補正後線量は、FDG 注射からリンパ節線量測定までの時間を ^{18}F-FDG の半減期（109.8 分）で補正したものである。各リンパ節の重量と補正後線量には強い相関関係がみられた。

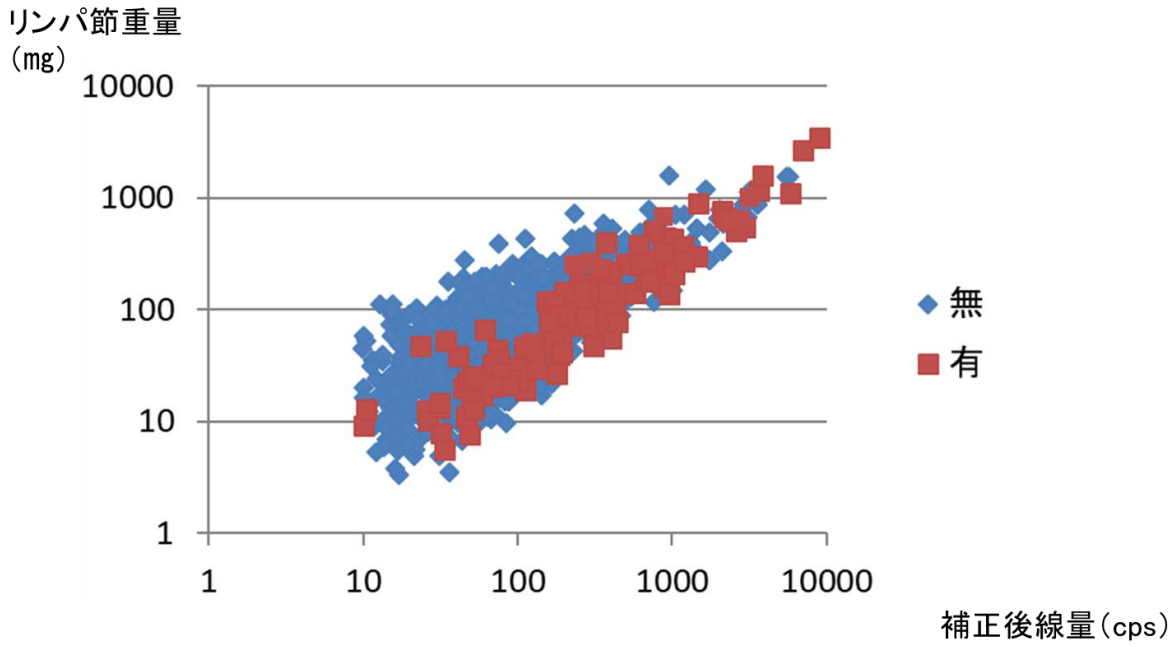

図 7　全 25 例 1126 リンパ節における、補正後線量とリンパ節重量の関係

補正後線量と転移の有無の関係について ROC 曲線を描くと、AUC（Area under the curve）は 0.74 であった。一方、リンパ節の重量と転移の有無の関係について ROC 曲線を描くと、AUC は 0.63 であり補正後線量のほうがより良い指標となると考えられた。（図 8）補正後線量においてカットオフ値を 149 とした場合、感度 67%特異度 72%であった。

(a)　　(b)

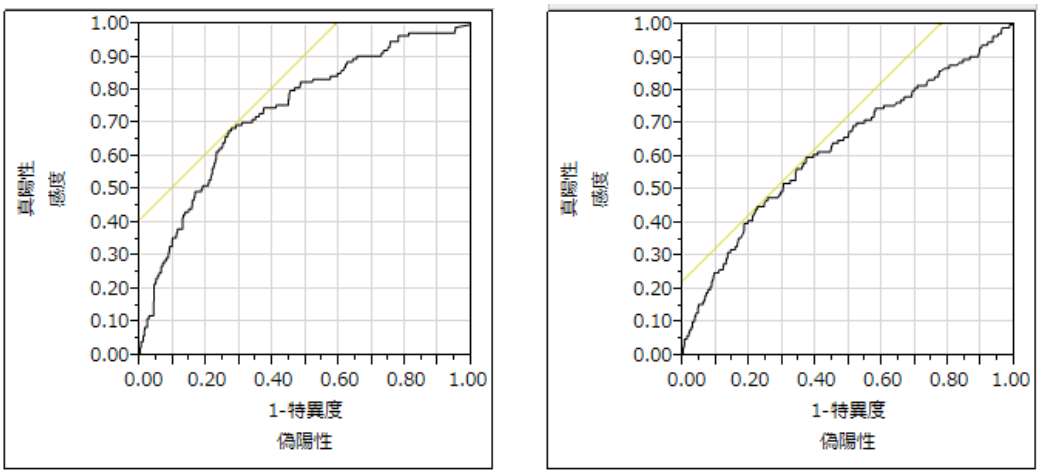

図 8　(a) 補正後線量と転移の有無の ROC 曲線　(b)リンパ節の重量と転移の有無の ROC 曲線

「最も線量が高いリンパ節が転移陰性ならば全リンパ節転移も転移陰性」かどうかについても検討したが、この仮説が当てはまる症例（症例 1, 2, 4, 5, 9, 10, 12, 14, 15, 18, 19, 20, 22, 23）もあれば当てはまらない症例（症例 8, 11, 13, 17, 25）もあり、各症例においても補正後線量だけでは転移診断には有用ではないと考えられた。転移陽性の症例について、症例ごとの各リンパ節の補正後線量とリンパ節の重量の関係を示す。(図 9)

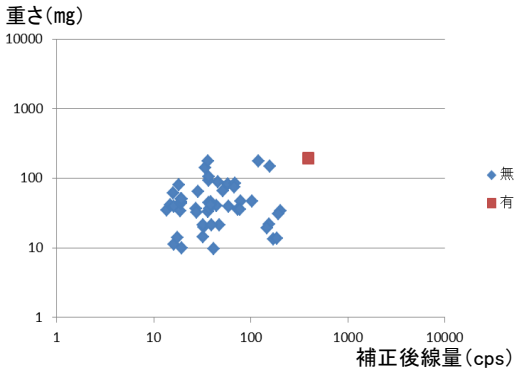

症例 1　pT2N1M0 pStage IIA

（組織型　por1>sig>por2）

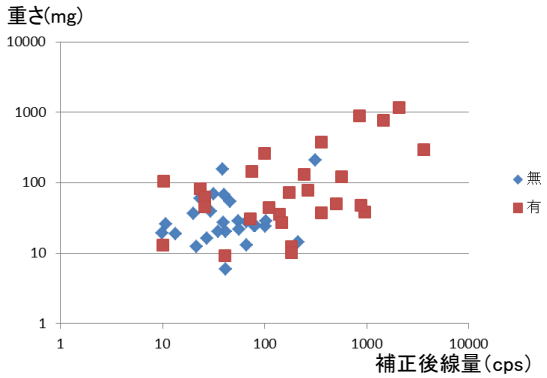

症例 3　pT4aN3bM1 pStage IV

（組織型　pap>tub2>tub1）

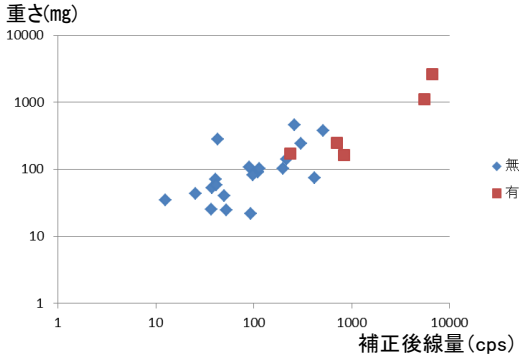

症例 4　pT3N2M1 pStage IV

（組織型 tub2>>tub1>por2

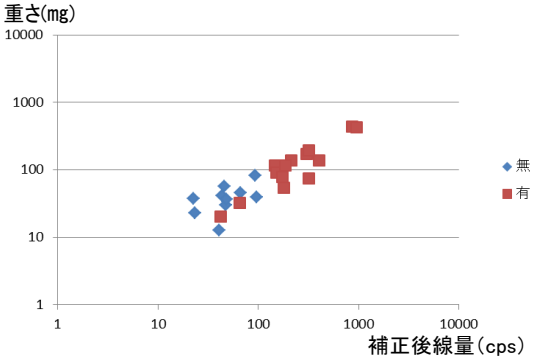

症例 5　pT4aN3aM1 pStage IV

（組織型 por2-sig>muc>tub2）

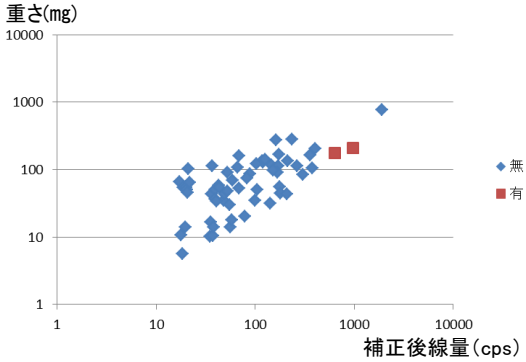

症例 8　pT1bN1M0 pStage IB

(組織型 por-sig>tub2)

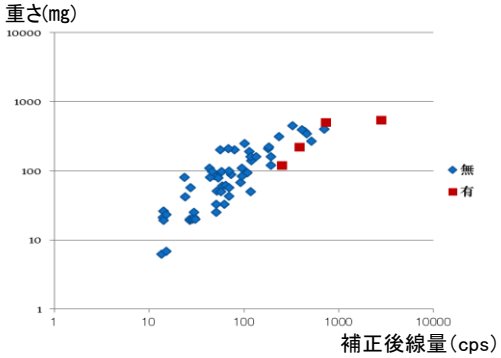

症例 9　pT1bN2M0 pStage IIA

（組織型 tub1>tub2>>por）

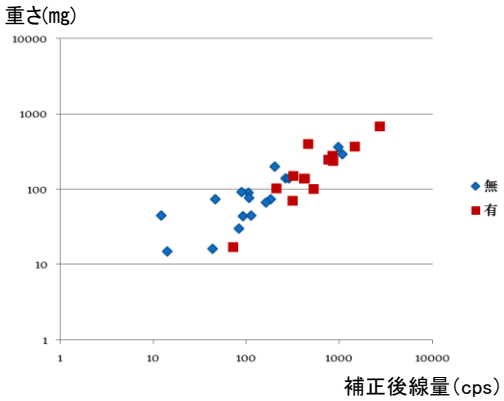

症例 10　pT2N3aM0 pStage IIIA

(組織型 tub2>por2-sig)

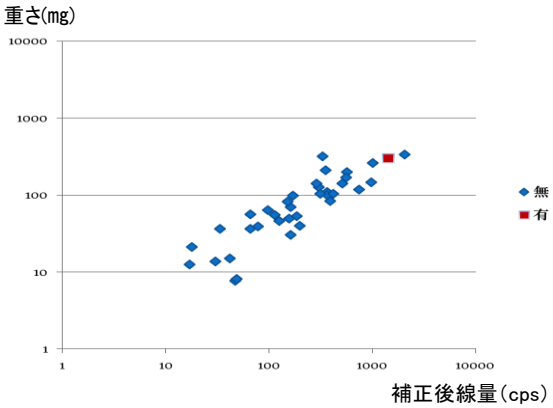

症例 11　pT2N1M0 pStage IIA

(組織型 tub2>>por1)

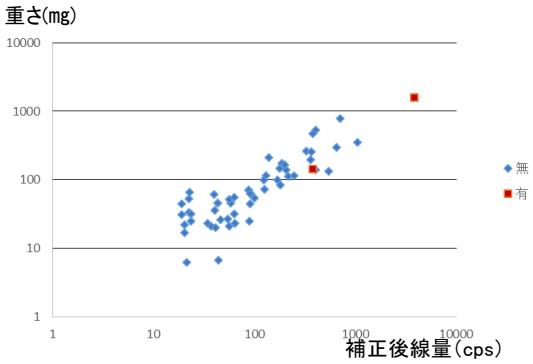

症例 12　pT4aN1M0 pStage IIIA

(組織型 tub1>tub2>por2>pap)

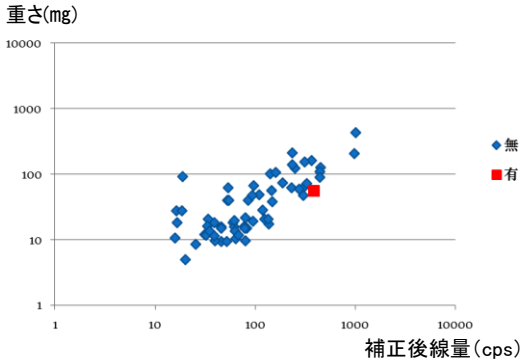

症例 13　pT4aN1M0 pStage IIIA

(組織型 por2-sig>tub2>por1>tub1)

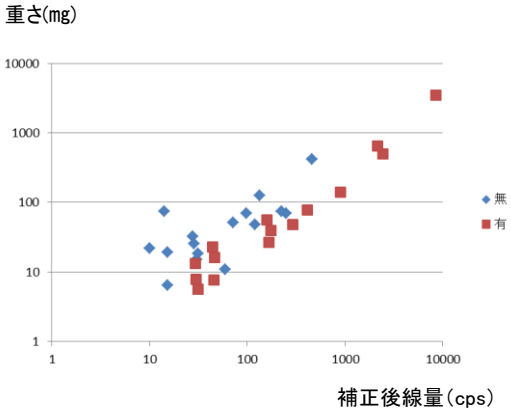

症例 14　pT4aN3bM1 pStage IV

(組織型 por1>por2>pap>tub2)

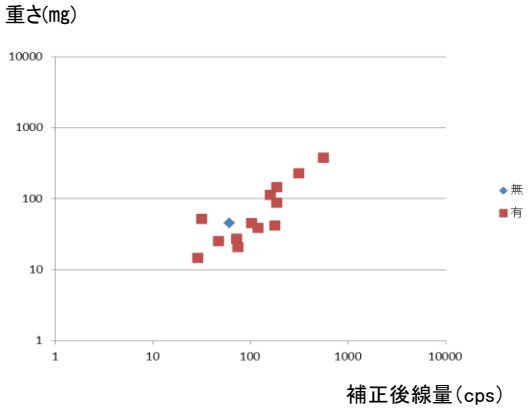

症例 15　pT4aN3bM1 pStage IV

(組織型 por2>>sig>tub2>tub1)

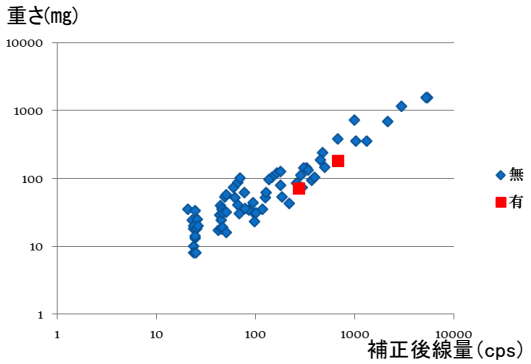

症例 17　pT3N1M0 pStage IIB

（組織型 tub2>por1）

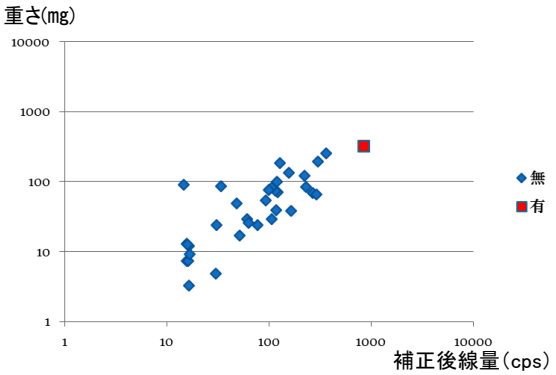

症例 18　pT2N1M0 pStage IIA

（組織型 tub1>tub2>por1）

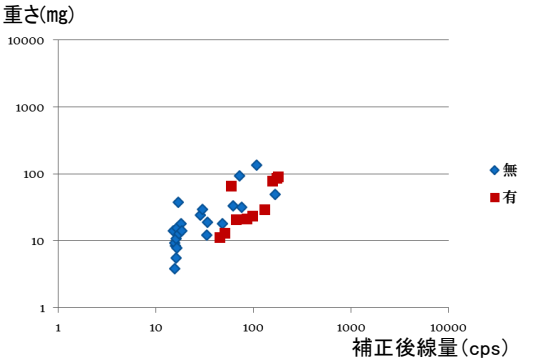

症例 19　pT4aN2M0 pStage IIIB

（組織型 por2>tub2>tub1）

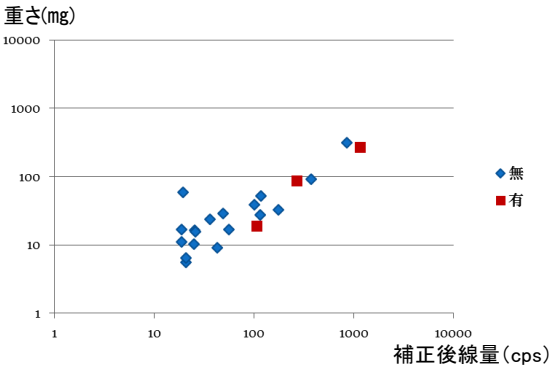

症例 20　pT4aN3aM0 pStage IIIC

（組織型 sig>>muc>tub1）

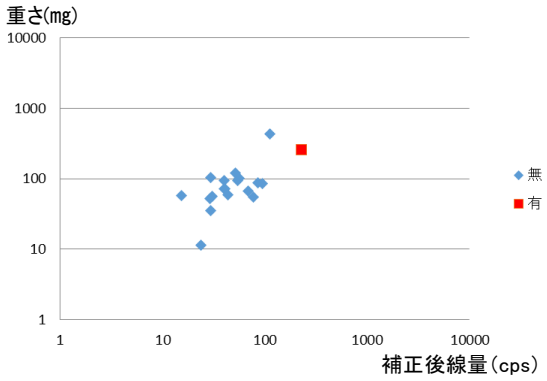

症例 22　pT3N1M0 pStage IIB

（組織型 sig>muc>>por2>tub2）

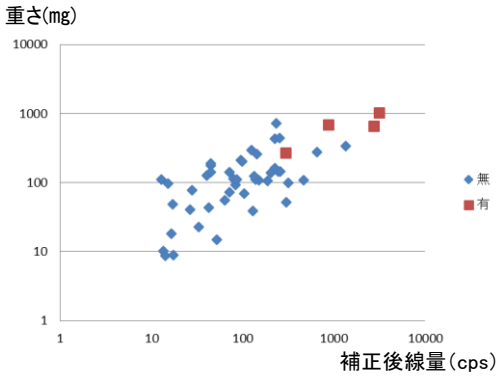

症例 23　pT3N2M0 pStage IIIA

（組織型 tub2）

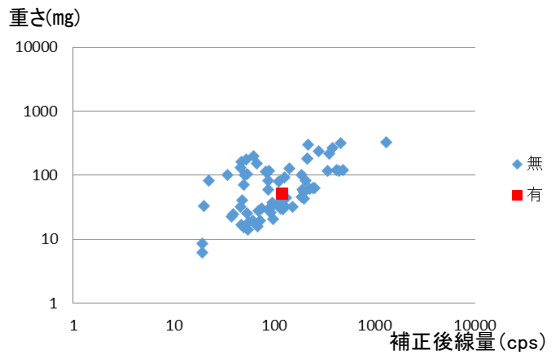

症例 25　pT4aN1M0 pStage IIIA

（組織型 tub2>por2）

図 9　リンパ節転移陽性の症例における補正後線量とリンパ節の重量の関係

IV-3-3.　リンパ節転移に対する modified SUV の有用性

25 例から郭清したリンパ節は 1126 個であり、転移が見られたリンパ節は 121 個あった。転移リンパ節は有意に modified SUV が高値であり（3.50 vs 2.01, P<0.0001）、同時に有意に大きく腫大していた（6 mm vs 5 mm, P=0.0004）（表 3、4)。ROC 曲線を描くと modified SUV では AUC(Area under the curve)が 0.71、リンパ節短径では 0.60 であり modified SUV の方が広かった。(図 10) modified SUV のカットオフ値を 2.06 とした時、感度 86%特異度 51%であった。

表 3　1126 個のリンパ節の背景因子

	転移ありリンパ節 (N=121)	転移なしリンパ節 (N=1005)	P value
原発巣組織型			<0.0001
Intestinal type	76	801	
Diffuse type	45	204	
リンパ節部位			0.0005
Perigastric	96	644	
Extragastric	25	361	
FDG 注射から線量測定までの時間 (分)	434 (343-517)	450 (347-527)	<0.0001
リンパ節短径 (mm)	6 (2-19)	5 (1-16)	0.0004

表 4　全リンパ節の modified SUV

	転移ありリンパ節（N=121）	転移なしリンパ節（N=1005）	P value
Total	3.50 (0-9.52)	2.01 (0-14.18)	<0.0001
原発巣組織型			
Intestinal type	3.66 (0.63-9.06)	2.00 (0-14.18)	<0.0001
Diffuse type	2.99 (0-9.52)	2.16 (0-11.61)	0.0044
リンパ節部位			
Perigastric	3.83 (0.63-9.52) *	2.32 (0-11.61) *	<0.0001
Extragastric	2.19 (0-5.59)	1.71 (0-14.18)	0.0262

*P<0.05

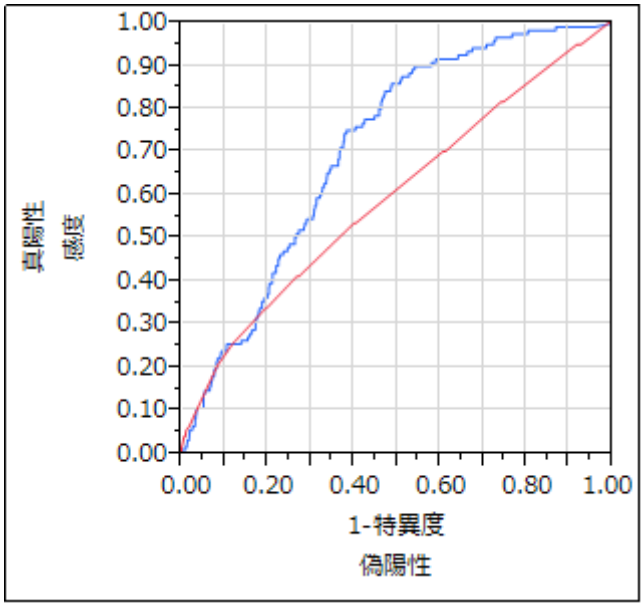

図 10 リンパ節転移に対する mSUV とリンパ節短径の ROC 曲線

（青：mSUV、赤：短径）

組織型別に modified SUV と転移の有無の関係を見ると Intestinal type の方が Diffuse type より AUC が広く(0.74 vs 0.64)、Intestinal type においてよりよい指標になりうることが示唆された。(図 11)

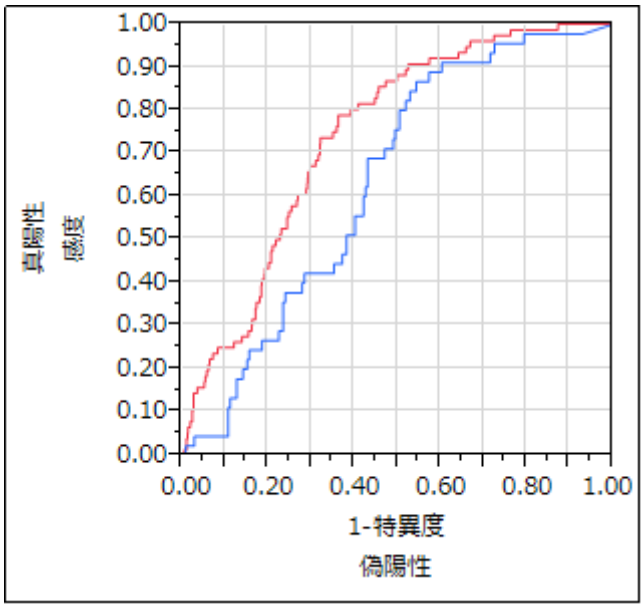

図 11　組織型別の転移に対する mSUV の ROC 曲線

（青：Diffuse type、赤：Intestinal type）

リンパ節の location が FDG の集積にどう影響するか評価するため、転移陰性リンパ節において perigastric LN（胃壁沿いリンパ節）と extragastric LN (胃壁から離れたリンパ節)に分けて比較したところ、perigasgtric LN の方が有意に modified SUV が高値であった。転移陽性リンパ節においても perigastric LN のほうが extragastric LN よりも modified SUV が有意に高値であった。(表 4)

IV-4.　小括

^{18}F-FDG の集積は、胃癌のリンパ節転移診断においてカウント数でも modified SUV でも従来の大きさによる転移診断よりもよい指標と考えられた。組織型別に

みると Intestinal type においてよりよい指標となると考えらえた。胃壁沿いのリンパ節は胃壁から離れたリンパ節よりも優位に modified SUV が高値であり慢性胃炎などの影響が考えられた。

V.　ヒト切除リンパ節での転移巣の割合と ^{18}F-FDG 集積に関する検討

V-1.　目的

転移したリンパ節において、modified SUV が高値のものもあれば低値のものもある。modified SUV はリンパ節内の腫瘍量に比例する仮説を検討する。

V-2.　方法

V-2-1.　対象

今回検討した症例のうち最初の 9 例の中から、転移のあった症例 6 例を対象とした。この 6 例の転移リンパ節から各症例少なくとも 1 個以上を選び、47 個のリンパ節について検討した。

V-2-2.　免疫染色

ヒストクリア（イワキ株式会社、日本）による脱パラフィン・水洗後、切片を 3%過酸化水素水で処理し、内因性ペルオキシダーゼ活性を阻止した。クエン酸緩衝液（pH 6.0）内で電子レンジを用いて 98℃20 分侵漬し抗原賦活を行った。Vectastatin ABC kit (Vector Laboratories, Burlingame, CA)付属の 5%正常ウマ血清でブロッキングした後、1 次抗体を 4℃で一晩反応させた。1 次抗体はマウスモノクローナル抗 CK AE1/3 抗体(Agilent Technologies, CA)を使用し、希釈倍率

は 1 : 50 とした。その後 Vectastatin ABC Kit (Vector Laboratories, Burlingame, CA)付属のビオチン化 2 次抗体を 30 分、alkarine phosphatase-conjugated streotavidin を 30 分常温で反応させ、diaminobensidine (Biogenex, San Francisco)を用いた。ヘマトキシリン液による核染色を行い、脱水後に封入した。

V-2-3.　染色領域の面積測定

各リンパ節でランダムに 5 視野選択し、その中でリンパ組織に対する抗 CK AE1/3 抗体陽性領域の面積の割合を算出し、その平均をリンパ節における転移巣の割合とした。面積の計測には、DIGITAL SIGHT DS-L3 (Nikon, Tokyo, Japan) を用いた。(図 12)

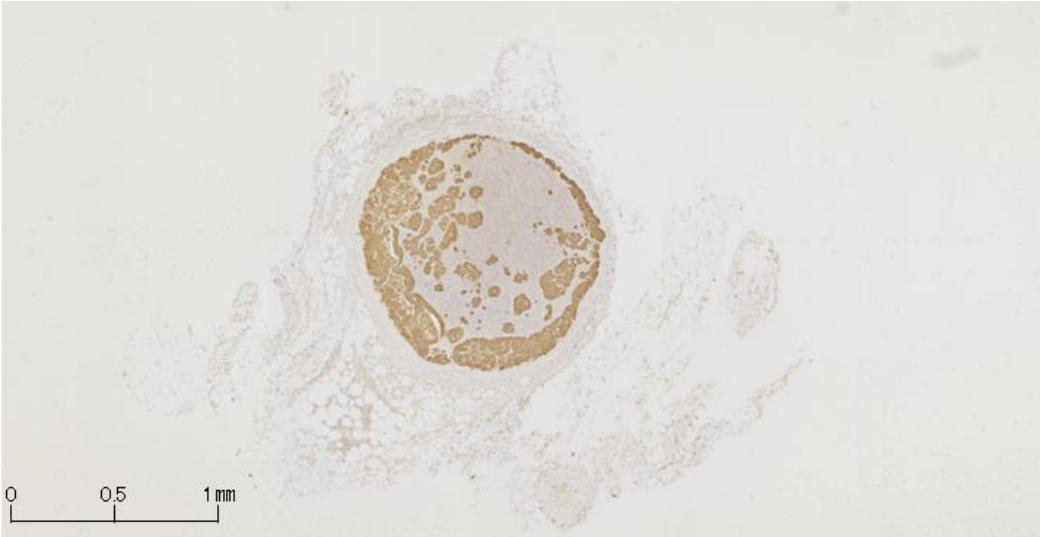

図 12　転移リンパ節におけるサイトケラチンの免疫染色

V-2-4. 統計学的解析

統計ソフト JMP Pro 10.0.2 を用いた。ピアソンの相関係数を求め、P<0.05 を優位な相関関係ありとした。

V-3.　結果

47 個の転移リンパ節における、リンパ節全体に対する転移巣の割合と modified SUV の関係を図 13 に示す。

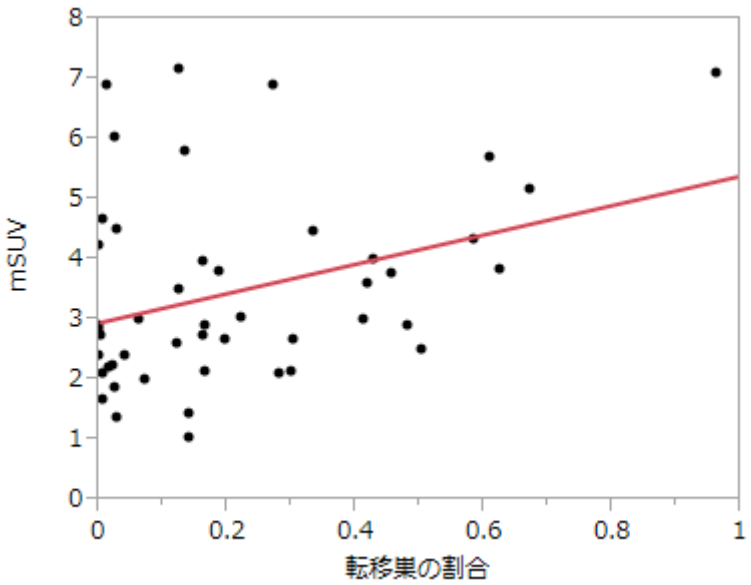

図 13　転移リンパ節における転移巣の割合と modified SUV の関係

転移巣の割合と modified SUV の間には有意な相関関係がみられた。（相関係数 R=0.35、P=0.0172）転移巣の割合が小さいにも関わらず modified SUV が高値で

あるリンパ節はいずれも perigastric であり、ほとんどが原発巣の組織型が Intestinal type、リンパ節も大きい印象があった。

V-4. 小括

転移巣の割合と modified SUV の間には正の相関関係がみられた。

VI.　ヒト切除リンパ節における GLUT-1 免疫染色による検討

VI-1.　目的

^{18}F-FDG の集積には細胞膜タンパクである GLUT-1 が関係しているとされている。リンパ節の GLUT-1 の発現を免疫染色で評価し、GLUT-1 の発現と集積した線量の相関関係について検討した。

VI-2.　方法

VI-2-1.　対象

今回検討した症例のうち最初の 18 例を対象とした。この 18 例の中から少なくとも 1 個リンパ節を選ぶようにした。免疫染色で染色の不具合があったものは除外し最終的に 95 個のリンパ節（うち転移があったものは 34 個）について検討した。

VI-2-2.　免疫染色

ヒストクリア（イワキ株式会社、日本）による脱パラフィン・水洗後、切片を 3%過酸化水素水で処理し、内因性ペルオキシダーゼ活性を阻止した。Vectastatin ABC kit (Vector Laboratories, Burlingame, CA)付属の 5%正常ウマ血清でブロッキングした後、1 次抗体を 4℃で一晩反応させた。1 次抗体は、マウスモノクローナル抗 GLUT-1 抗体(Thermo Fisher Scientific, Waltham, MA)を使用し希釈

倍率は 1：200 とした。その後 Vectastatin ABC Kit (Vector Laboratories, Burlingame, CA)付属のビオチン化 2 次抗体を 30 分、alkarine phosphatase-conjugated streotavidin を 30 分常温で反応させ、diaminobensidine (Biogenex, San Francisco)を用いた。ヘマトキシリン液による核染色を行い、脱水後に封入した。

VI-2-3.　画像処理

GLUT-1 の免疫染色について、強陽性、弱陽性、陰性の 3 つに分けて判定した。強陽性は細胞膜に強く染色されるもの、弱陽性は細胞質や細胞膜に淡く染色されるもの、陰性は染色がみられないものと定義した。抗 GLUT-1 抗体で免疫染色したスライドを Nano Zoomer 2.0 HT(Hamamatsu Photonics, Hamamatsu, Japan)で取り込んだ後、画像ソフト Image J を用いて抗 GLUT-1 抗体強陽性の領域のみ選択しその面積を測定した。(図 14)

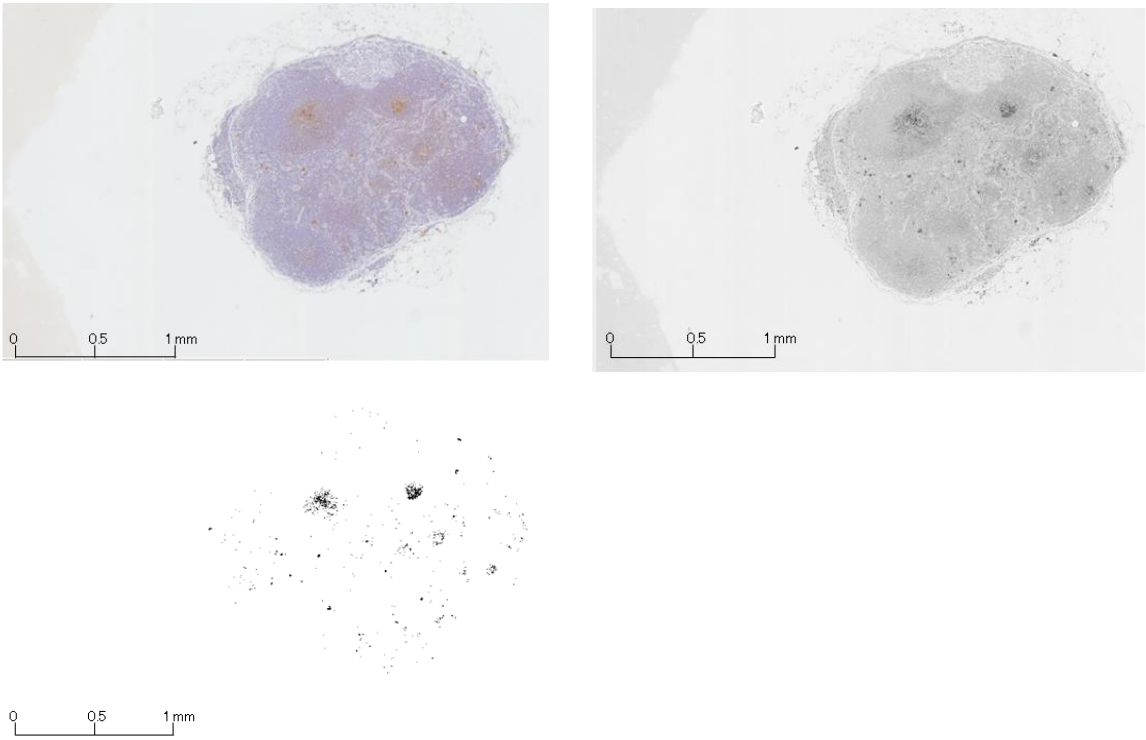

図 14　免疫染色により GLUT-1 を染色したリンパ節（HE 染色 : 左）と Image J による画像加工後（右)、さらに GLUT-1 強陽性の部分を抽出したもの（下）

VI-2-4.　統計学的解析

統計ソフト JMP Pro 10.0.2 を用いた。ピアソンの相関係数を求め、$P<0.05$ を優位な相関関係ありとした。

VI-3.　結果

図 15 にリンパ節の GLUT-1 免疫染色とサイトケラチン免疫染色を示す。サイトケラチンで染まる領域はないが、リンパ濾胞では GLUT-1 が陽性となっており、同様の所見が全リンパ節でみられた。GLUT-1 は転移巣のみならずリンパ節の濾胞胚中心でも強陽性となることがわかった。

(a)

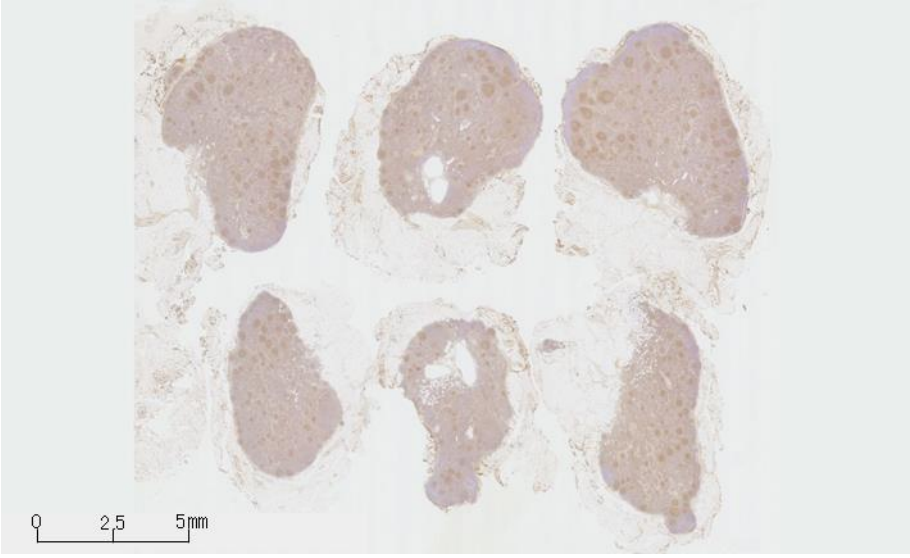

(b)

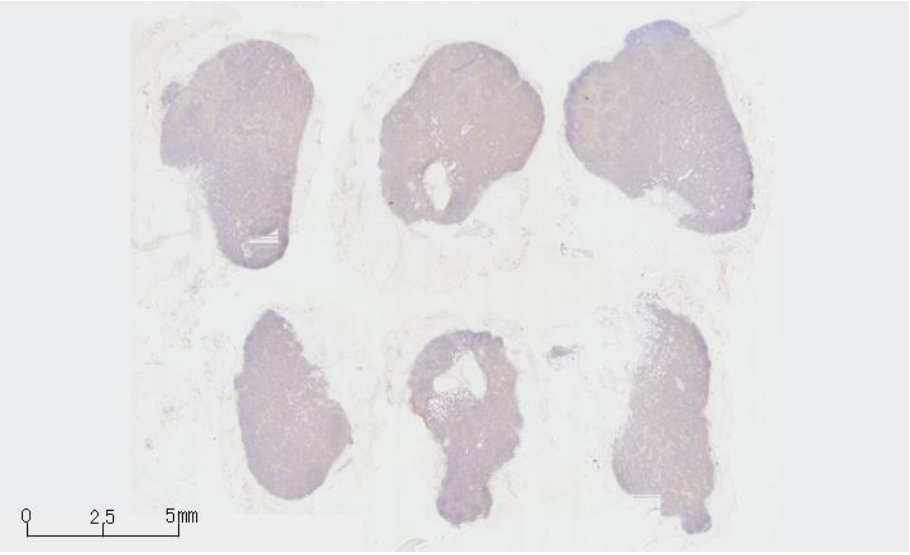

図 15　症例 8 における転移陰性リンパ節における GLUT-1 免疫染色(a)とサイトケラチン染色(b)

95 個のリンパ節における GLUT-1 陽性部分の割合と modified SUV の関係を

図 16 に示す。GLUT-1 陽性部分の割合と modified SUV の間には相関関係は見られなかった。（R=0.03、P=0.78）転移陽性リンパ節と転移陰性リンパ節に分けて検討しても GLUT-1 陽性部分の割合と modified SUV の間には相関関係は見られなかった。（転移陽性リンパ節では R=0.01、P=0.95、転移陰性リンパ節では R=0.05, P=0.68）

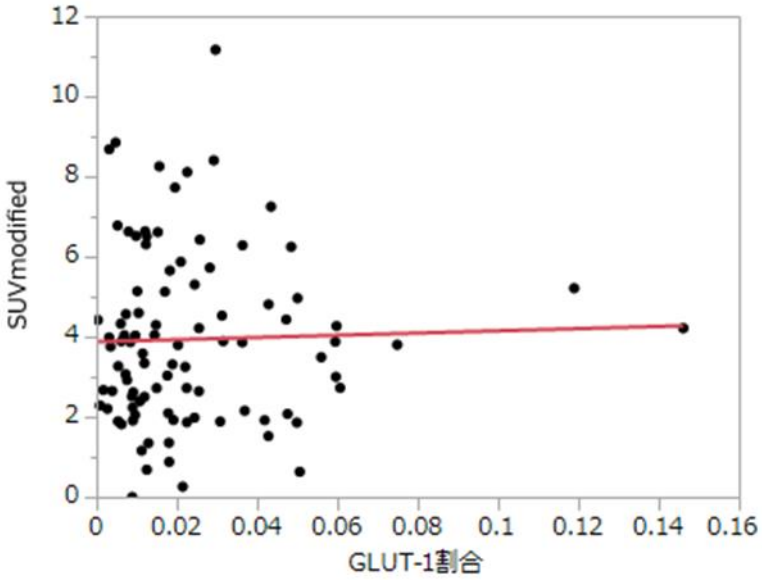

図 16　リンパ節における GLUT-1 陽性部分の割合と modified SUV の関係

VI-4.　小括

リンパ節において胃癌の転移巣以外にもリンパ濾胞にも GLUT-1 の発現がみられた。その一方で、各リンパ節において GLUT-1 陽性部分の割合と modified SUV の間には相関関係は見られなかった。

VII.　考察

今回の検討は、胃癌において転移リンパ節と ^{18}F-FDG の線量集積を 1 対 1 対応で検討した最初の検討である。今回の検討では転移リンパ節では有意に補正後線量および modified SUV が高かった。ROC 曲線の AUC も modified SUV はリンパ節短径よりも広く、転移診断において従来のリンパ節の大きさによる診断よりも優れた指標であることが考えられた。補正後線量と modified SUV では AUC に大きな差はなく、指標としては同程度の有用性と考えらえた。

胃癌の中でも低分化腺癌や印環細胞癌のような diffuse type で散在性にリンパ節転移を起こすが [15, 16]、そのような腫瘍では CT などの大きさによる転移診断は有効ではない。一方、^{18}F-FDG による転移診断は癌細胞の代謝を見るためよりよい指標であると考えられる。組織型別にみると、intestinal type のほうが diffuse type よりも ROC 曲線の AUC が広かった。これまでの報告では intestinal type のほうが diffuse type より GLUT-1 を高率に発現していることが理由と考えられている。今回の検討では組織型別の GLUT-1 発現の差は検討していないが、intestinal type の転移リンパ節のほうが diffuse type の転移リンパ節よりも modified SUV は高値であり過去の報告と同様の結果であった。

今回の GLUT-1 の免疫染色により転移陰性のリンパ節の濾胞胚中心にも GLUT-1 の発現がみられ、これが PET 検査の偽陽性の原因と考えられた。転移巣

の割合と modified SUV の関係を見ると、相関関係がみられた。これは転移癌細胞の量が増えると代謝も増え、^{18}F-FDG の集積を起こすことが原因と考えられる。その一方、GLUT-1 はリンパ節の濾胞胚中心でも発現しており、これが PET-CT 検査での偽陽性の原因として疑われた。しかし今回の検討ではリンパ節における GLUT-1 強陽性の割合と modified SUV の間に相関は見られなかった。この原因として、GLUT-1 陽性の範囲を決めるため画像処理を行う際閾値を定めその範囲を測定するようにしたがその閾値が不適切であった可能性、GLUT-1 陽性部分の割合はほとんどのリンパ節で 0.1 以下であったため誤差の影響をうけやすかったことが考えられる。

これまでにも PET-CT のリンパ節転移診断能を検討した study は存在するが [42-45]、いずれの報告でも limitation として PET 検査（もしくは PET-CT 検査）の空間分解能力の低さを挙げている。特に胃炎を伴う胃癌の場合、原発巣とその周囲のリンパ節が一塊となって見え、リンパ節の集積が評価しにくく転移診断能が低くなってしまう。今回リンパ節の location と modified SUV の関係も検討したが、perigastric LN のほうが extragastric LN よりも modified SUV が高値であり、胃炎などの影響が考えられた。

近年、放射性同位元素を用いたナビゲーション手術が研究されている。センチネルリンパ節ナビゲーション手術（Sentinel node navigation surgery; SNNS）

は乳癌や悪性黒色腫で有用性が報告され[35,46]、胃癌でも試みられている。胃癌においてリンパ節郭清を省略できれば胃局所切除のみの手術となり術後胃切除後障害を避けることができる。SNNSは胃癌でも有効であったとする報告がある一方、センチネルリンパ節の同定率が良くないとする報告もあり、現時点ではまだ臨床試験として行われている程度である。今回 ^{18}F-FDG の集積によってリンパ節転移の有無が予測できたなら新たなナビゲーション手術の一法として期待されたところであるが、今回の結果では十分な指標となり得ず臨床応用は難しいと考えられる。「各症例の中で最も線量が集積したリンパ節が転移陰性ならその他の領域リンパ節も転移陰性である」という仮説が成り立つならナビゲーション手術に応用できると考えたがそのような仮説が成り立たない症例をいくつも経験し、^{18}F-FDG を用いた胃癌のナビゲーション手術は困難と考えらえた。胃癌は様々な組織系が混在する heterogenity がみられる腫瘍であり、特に未分化癌では ^{18}F-FDG の集積は見られにくい。また、原発巣の優位な組織型とリンパ節に転移している病変の組織型は異なる可能性はあり、この点がリンパ節の ^{18}F-FDG の集積に影響している可能性はある。今回の検討でも最初の 12 例について原発巣の組織型の Lauren 分類とリンパ節転移巣の組織型の Lauren 分類を比較すると、46 個中 8 個（17.4%）で違いがみられた。食道癌などの扁平上皮癌では GLUT-1 が高率に発現しているため ^{18}F-FDG が転移診断に有用とされており、今回のような検討を

行った場合によりよい指標となることが期待される。

本研究の limitation として、^{18}F-FDG 注射の時間と各リンパ節の線量測定までの時間の長さが挙げられる。測定までの時間 343 分から 527 分までであった。^{18}F-FDG の半減期で補正はしているものの、いくつかのリンパ節ではカウント数 0 となっており、補正することができなかった。しかしながらほとんどのリンパ節ではカウント数が測定できたため、カウント数 0 のリンパ節があったことの影響はそれほど大きくはないと考えられる。

VIII.　総括

^{18}F-FDG を注射後に胃切除を行い、各リンパ節の線量をウェルカウンターで測定することで ^{18}F-FDG の集積とリンパ節転移の有無の関係を 1 対 1 対応で検討し胃癌における ^{18}F-FDG の検出能の限界を明らかにした。各リンパ節の転移巣の割合と各リンパ節の modified SUV が相関関係にあることを明らかにした。

IX.　謝辞

本論文の作成にあたり、懇切なるご指導ならびにご鞭撻を賜りました東京大学医学部消化管外科教授　瀬戸泰之先生に謹んで御礼申し上げます。研究方法、データの解釈など多岐にわたるご指導をいただきました東京大学医学部放射線科核医学部門百瀬敏光先生、高橋美和子先生、古山桂太郎先生、病理診断を含め病理学的所見についてご指導・ご協力いただきました東京大学医学部病理学深山正久先生、松坂恵介先生、牛久哲男先生、阿部浩幸先生にも深く御礼申し上げます。一緒に１個１個リンパ節を掘り出し、線量測定に協力してくれた胃食道外科の皆様にも御礼申し上げます。

なお本論文の概要は World Journal of Surgical Oncology 13 号 327 頁「Evaluation of ^{18}F-FDG uptake for detecting lymph node metastasis of gastric cancer: a prospective pilot study for one-to-one comparison of radiation dose and pathological findings.」として報告している。

X. 参考文献

1. 厚生労働省大臣官房統計情報部編．人口動態統計 http://ganjoho.jp/reg_stat/statistics/dl/index.html#incidence (平成 29 年 8 月 20 日参照)

2. Hori M, Matsuda T, Shibata A, Katanoda K, Sobue T, Nishimoto H, Japan Cancer Research Surveillance Group. Cancer incidence and incidence rates in Japan in 2009: a study of 32 population-based cancer registries for the Monitoring of Cancer Incidence in Japan (MCIJ) project. Japanese Journal of Clinical Oncology. 2015;45(9):884-91.

3. Wu CW, Hsieh MC, Lo SS, Tsay SH, Lui WY, P'eng FK. Relation of number of positive lymph nodes to the prognosis of patients with primary gastric adenocarcinoma. Gut. 1996;38(4):525-527.

4. Siewert JR, Bottcher K, Stein HJ, Roder JD. Relevant prognostic factors in gastric cancer: Ten-year results of the German gastric cancer study. Ann Surg. 1998;228(4):449-461.

5. Seto Y, Nagawa H, Muto T. Impact of lymph node metastasis on survival with early gastric cancer. World J Surg. 1997;21(2):186-89; discussion 190.

6. Yokota T, Ishiyama S, Saito T, Teshima S, Narushima Y, Murata K, Iwamoto K,

Yashima R, Yamauchi H, Kikuchi S. Lymph node metastasis as a significant prognostic factor in gastric cancer: A multiple logistic regression analysis. Scand J Gastroenterol. 2004;39(4):380-4.

7. Japanese Gastric Cancer Association. Japanese classification of gastric carcinoma: 3rd English edition. Gastric Cancer. 2011;14(2):101-12.

8. Sano T, Aiko T. New Japanese classifications and treatment guidelines for gastric cancer: Revision concepts and major revised points. Gastric Cancer. 2011;14(2):97-100.

9. Nashimoto A, Akazawa K, Isobe Y, Miyashiro I, Katai H, Kodera Y, Tsujitani S, Seto Y, Furukawa H, Oda I, Ono H, Tanabe S, Kaminishi M. Gastric cancer treated in 2002 in japan: 2009 annual report of the JGCA nationwide registry. Gastric Cancer. 2013;16(1):1-27.

10. 日本臨床腫瘍研究グループ. 局所進行胃癌における術後補助化学療法に対する周術期化学療法の優越性を 検証することを目的としたランダム化比較第 III 相試験(JCOG1509) http://www.jcog.jp/document/1509.pdf (平成 29 年 8 月 20 日参照)

11. Cunningham D, Allum WH, Stenning SP, Thompson JN, Van de Velde CJ, Nicolson M, Scarffe JH, Lofts FJ, Falk SJ, Iveson TJ, Smith DB, Langley RE, Verma M, Weeden

S, Chua YJ, MAGIC Trial P. Perioperative chemotherapy versus surgery alone for resectable gastroesophageal cancer. N Engl J Med. 2006;355(1):11-20.

12. Fukagawa T, Katai H, Mizusawa J, Nakamura K, Sano T, Terashima M, Ito S, Yoshikawa T, Fukushima N, Kawachi Y, Kinoshita T, Kimura Y, Yabusaki H, Nishida Y, Iwasaki Y, Lee SW, Yasuda T, Sasako M, Stomach Cancer Study Group of the Japan Clinical Oncology Group. A prospective multi-institutional validity study to evaluate the accuracy of clinical diagnosis of pathological stage III gastric cancer (JCOG1302A). Gastric Cancer. 2017 [Epub ahead of print] doi: 10.1007/s10120-017-0701-1
13. Kwee RM, Kwee TC. Imaging in assessing lymph node status in gastric cancer. Gastric Cancer. 2009;12(1):6-22.
14. Monig SP, Zirbes TK, Schroder W, Baldus SE, Lindemann DG, Dienes HP, Holscher AH. Staging of gastric cancer: Correlation of lymph node size and metastatic infiltration. AJR Am J Roentgenol. 1999;173(2):365-7.
15. Fukagawa T, Sasako M, Mann GB, Sano T, Katai H, Maruyama K, Nakanishi Y, Shimoda T. Immunohistochemically detected micrometastases of the lymph nodes in patients with gastric carcinoma. Cancer. 2001;92(4):753-60.
16. Noda N, Sasako M, Yamaguchi N, Nakanishi Y. Ignoring small lymph nodes can be a

major cause of staging error in gastric cancer. Br J Surg. 1998;85(6):831-834.

17. Oohara T, Tohma H, Takezoe K, Ukawa S, Johjima Y, Asakura R, Aono G, Kurosaka H. Minute gastric cancers less than 5 mm in diameter. Cancer. 1982;50(4):801-10.

18. Shimada H, Okazumi S, Koyama M, Murakami K. Japanese gastric cancer association task force for research promotion: Clinical utility of ^{18}F-fluoro-2-deoxyglucose positron emission tomography in gastric cancer. A systematic review of the literature. Gastric Cancer. 2011;14(1):13-21.

19. Kim EY, Lee WJ, Choi D, Lee SJ, Choi JY, Kim BT, Kim HS. The value of PET/CT for preoperative staging of advanced gastric cancer: Comparison with contrast-enhanced CT. Eur J Radiol. 2011;79(2):183-8.

20. Smyth EC, Shah MA. Role of ^{18}F 2-fluoro-2-deoxyglucose positron emission tomography in upper gastrointestinal malignancies. World J Gastroenterol. 2011;17(46):5059-5074.

21. Yun M, Lim JS, Noh SH, Hyung WJ, Cheong JH, Bong JK, Cho A, Lee JD. Lymph node staging of gastric cancer using ^{18}F-FDG PET: A comparison study with CT. J Nucl Med. 2005;46(10):1582-8.

22. Kim SK, Kang KW, Lee JS, Kim HK, Chang HJ, Choi JY, Lee JH, Ryu KW, Kim YW, Bae JM. Assessment of lymph node metastases using ^{18}F-FDG PET in patients with

advanced gastric cancer. Eur J Nucl Med Mol Imaging. 2006;33(2):148-55.

23. Yang QM, Kawamura T, Itoh H, Bando E, Nemoto M, Akamoto S, Furukawa H, Yonemura Y. Is PET-CT suitable for predicting lymph node status for gastric cancer? Hepatogastroenterology. 2008;55(82-83):782-5.

24. Warburg O. On the origin of cancer cells. Science. 1956;123(3191):309-314.

25. Airley RE, Mobasheri A. Hypoxic regulation of glucose transport, anaerobic metabolism and angiogenesis in cancer: Novel pathways and targets for anticancer therapeutics. Chemotherapy. 2007;53(4):233-256.

26. Thorens B, Mueckler M. Glucose transporters in the 21st century. Am J Physiol Endocrinol Metab. 2010;298(2):E141-5.

27. Carvalho KC, Cunha IW, Rocha RM, Ayala FR, Cajaiba MM, Begnami MD, Vilela RS, Paiva GR, Andrade RG, Soares FA. GLUT1 expression in malignant tumors and its use as an immunodiagnostic marker. Clinics (Sao Paulo). 2011;66(6):965-72.

28. Noguchi Y, Marat D, Saito A, Yoshikawa T, Doi C, Fukuzawa K, Tsuburaya A, Satoh S, Ito T. Expression of facilitative glucose transporters in gastric tumors. Hepatogastroenterology. 1999;46(28):2683-9.

29. Kawamura T, Kusakabe T, Sugino T, Watanabe K, Fukuda T, Nashimoto A, Honma K, Suzuki T. Expression of glucose transporter-1 in human gastric carcinoma: Association

with tumor aggressiveness, metastasis, and patient survival. Cancer. 2001;92(3):634-41.

30. Mukai K, Ishida Y, Okajima K, Isozaki H, Morimoto T, Nishiyama S. Usefulness of preoperative FDG-PET for detection of gastric cancer. Gastric Cancer. 2006;9(3):192-196.

31. Stahl A, Ott K, Weber WA, Becker K, Link T, Siewert JR, Schwaiger M, Fink U. FDG PET imaging of locally advanced gastric carcinomas: Correlation with endoscopic and histopathological findings. Eur J Nucl Med Mol Imaging. 2003;30(2):288-95.

32. Takahashi H, Ukawa K, Ohkawa N, Kato K, Hayashi Y, Yoshimoto K, Ishiyama A, Ueki N, Kuraoka K, Tsuchida T, Yamamoto Y, Chino A, Uragami N, Fujisaki J, Igarashi M, Fujita R, Koyama M, Yamashita T. Significance of ^{18}F-2-deoxy-2-fluoro-glucose accumulation in the stomach on positron emission tomography. Ann Nucl Med. 2009;23(4):391-7.

33. Koga H, Sasaki M, Kuwabara Y, Hiraka K, Nakagawa M, Abe K, Kaneko K, Hayashi K, Honda H. An analysis of the physiological FDG uptake pattern in the stomach. Ann Nucl Med. 2003;17(8):733-8.

34. Veronesi U, Paganelli G, Viale G, Luini A, Zurrida S, Galimberti V, Intra M, Veronesi P, Robertson C, Maisonneuve P, Renne G, De Cicco C, De Lucia F, Gennari R. A

randomized comparison of sentinel-node biopsy with routine axillary dissection in breast cancer. N Engl J Med. 2003;349(6):546-53.

35. Miyashiro I, Hiratsuka M, Sasako M, Sano T, Mizusawa J, Nakamura K, Nashimoto A, Tsuburaya A, Fukushima N, Gastric Cancer Surgical Study Group (GCSSG) in the Japan Clinical Oncology Group (JCOG). High false-negative proportion of intraoperative histological examination as a serious problem for clinical application of sentinel node biopsy for early gastric cancer: Final results of the japan clinical oncology group multicenter trial JCOG0302. Gastric Cancer. 2014;17(2):316-23.

36. Kitagawa Y, Takeuchi H, Takagi Y, Natsugoe S, Terashima M, Murakami N, Fujimura T, Tsujimoto H, Hayashi H, Yoshimizu N, Takagane A, Mohri Y, Nabeshima K, Uenosono Y, Kinami S, Sakamoto J, Morita S, Aikou T, Miwa K, Kitajima M. Sentinel node mapping for gastric cancer: A prospective multicenter trial in japan. J Clin Oncol. 2013;31(29):3704-10.

37. Kumagai K, Yamamoto N, Miyashiro I, Tomita Y, Katai H, Kushima R, Tsuda H, Kitagawa Y, Takeuchi H, Mukai M, Mano M, Mochizuki H, Kato Y, Matsuura N, Sano T. Multicenter study evaluating the clinical performance of the OSNA assay for the molecular detection of lymph node metastases in gastric cancer patients. Gastric Cancer. 2014;17(2):273-80

38. Yaguchi Y, Sugasawa H, Tsujimoto H, Takata H, Nakabayashi K, Ichikura T, Ono S, Hiraki S, Sakamoto N, Horio T, Kumano I, Otomo Y, Mochizuki H, Yamamoto J, Hase K. One-step nucleic acid amplification (OSNA) for the application of sentinel node concept in gastric cancer. Ann Surg Oncol. 2011;18(8):2289-96.

39. Wang Z, Dong ZY, Chen JQ, Liu JL. Diagnostic value of sentinel lymph node biopsy in gastric cancer: A meta-analysis. Ann Surg Oncol. 2012;19(5):1541-50.

40. Lauren P. The two histological main types of gastric carcinoma: Diffuse and so-called intestinal-type carcinoma. an attempt at a histo-clinical classification. Acta Pathol Microbiol Scand. 1965;64:31-49.

41. Hu B, El Hajj N, Sittler S, Lammert N, Barnes R, Meloni-Ehrig A. Gastric cancer: Classification, histology and application of molecular pathology. J Gastrointest Oncol. 2012;3(3):251-61.

42. Seevaratnam R, Cardoso R, McGregor C, Lourenco L, Mahar A, Sutradhar R, Law C, Paszat L, Coburn N. How useful is preoperative imaging for tumor, node, metastasis (TNM) staging of gastric cancer? A meta-analysis. Gastric Cancer. 2012;15 Suppl 1:S3-18.

43. Lim JS, Kim MJ, Yun MJ, Oh YT, Kim JH, Hwang HS, Park MS, Cha SW, Lee JD, Noh SH, Yoo HS, Kim KW. Comparison of CT and ^{18}F-FDG pet for detecting

peritoneal metastasis on the preoperative evaluation for gastric carcinoma. Korean J Radiol. 2006;7(4):249-56.

44. Yoshioka T, Yamaguchi K, Kubota K, Saginoya T, Yamazaki T, Ido T, Yamaura G, Takahashi H, Fukuda H, Kanamaru R. Evaluation of ^{18}F-FDG PET in patients with advanced, metastatic, or recurrent gastric cancer. J Nucl Med. 2003;44(5):690-9.

45. Chen J, Cheong JH, Yun MJ, Kim J, Lim JS, Hyung WJ, Noh SH. Improvement in preoperative staging of gastric adenocarcinoma with positron emission tomography. Cancer. 2005;103(11):2383-90.

46. Morton DL, Thompson JF, Cochran AJ, Mozzillo N, Elashoff R, Essner R, Nieweg OE, Roses DF, Hoekstra HJ, Karakousis CP, Reintgen DS, Coventry BJ, Glass EC, Wang HJ, MSLT Group. Sentinel-node biopsy or nodal observation in melanoma. N Engl J Med. 2006;355(13):1307-17.