

# 博士論文（要約）

論文題名 マウス胆嚢/胆管系発生における  
SOX17 の機能解析

氏名 鎌田 麻実

39-127301 鎌田 麻実

事由：本博士論文の内容は、その全文が共著論文として学術雑誌に掲載されており、インターネット公表に対する共著者全員の同意が得られていないため公表できない。本博士論文の内容は、**Biochemical and Biophysical Research Communications**、391 巻、1 号、357-363 ページに掲載されている。

## 論文の内容の要旨

獣医学 専攻

平成 24 年度博士課程 入学

氏 名 鎌田 麻実

指導教員名 九郎丸 正道

論文題目 マウス胆嚢/胆管系発生における SOX17 の機能解析

初期の器官形成時期のマウス胚において、心臓に隣接する前腸の腹側後方部の内胚葉は肝臓、腹側膵臓、および胆嚢/胆管、略して肝膵胆管領域（肝臓、膵臓、肝外胆管、肝内胆管、胆嚢管、および胆嚢）を生じる。肝臓や膵臓発生に比較し、胆嚢/胆管領域（肝外胆管、肝内胆管、胆嚢管、および胆嚢＝胆道系）の形成に関しては *Foxf1* (Kalinichenko *et al.*, 2002) , *Hnf6* (*Onecut1*) (Clotman *et al.*, 2002) , *Hes1* (Sumazaki *et al.*, 2004) , *Hhex* (Hunter *et al.*, 2007) , *Lgr4* (Yamashita *et al.*, 2009) などの幾つかの因子の関与が報告されているのみで、その特異化に関わる因子や発生メカニズム、さらには先天性の胆嚢/胆管領域の疾患 (i. e., 先天性胆道閉塞症) の病因や発症機序はほとんど分かっていない。

*Sry*-関連 HMG box 遺伝子-17 (*Sox17*) は多様な脊椎動物種の内胚葉形成因子である (Tam *et al.*, 2003)。マウスでは、*Sox17* 欠損胚は内胚葉細胞集団の顕著な減少を示し、胎齢 10.5 日 (dpc ; day post coitum) までに胎生致死となる (Kanai-Azuma *et al.*, 2002)。内胚葉では、*Sox17* は mid-streak (7.0dpc) から初期体節期まで初期の分化段階中に一過性に発現する (Kanai-Azuma *et al.*, 2002)。興味深いことに、*Sox17* は器官形成期 (9.5dpc) の腹側前腸内胚葉発生中に、胆嚢の前駆細胞が局在する領域に再発現する。*Sox17* 欠損マウス胚では、肝原基は存在するが膵臓原基は消失している事がマーカー発現により示されている。しかし、胆嚢/胆管系の初期の特異化

とその後の発生に関わる *Sox17* の潜在的な役割はいまだ不明である。

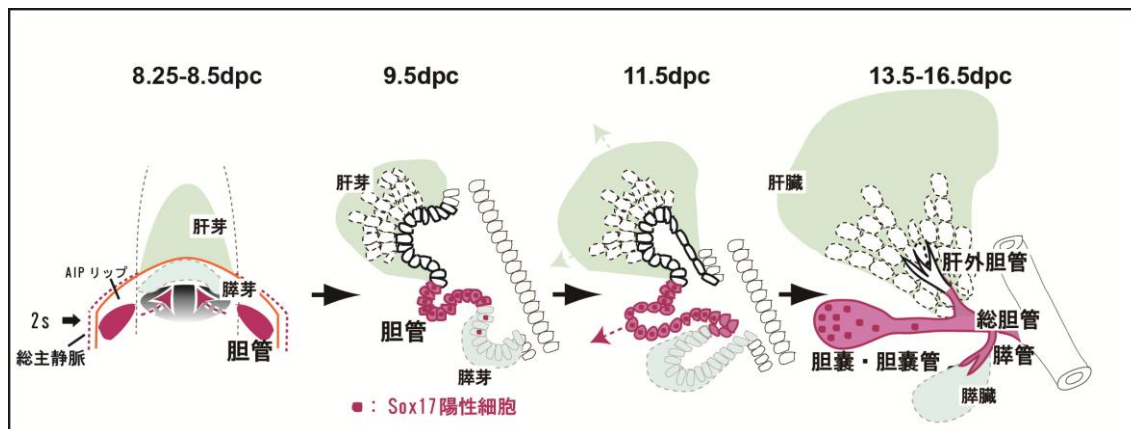
そこで本研究では、肝膵胆管系領域の中で特に胆嚢/胆管系発生における *SOX17* の機能解析を 1) 発生初期の特異化・分化と、2) 発生後期の成熟・維持の二つの発生段階で試みた。

まず胆嚢/胆管発生における発生初期の特異化・分化を調べるため、DiI による fate mapping、ホルマウント *in situ* ハイブリダイゼーション (WISH)、および免疫組織化学染色 (IHC) を用いて初期体節期の前腸発生中の *Sox17* の時空間的な発現パターンを野生型胚 (ICR バックグラウンド) で調べた。さらに、*Sox17* 欠損マウス胚 (ICR バックグラウンド) と *Sox17* 欠損 ES 細胞を用いて作製したキメラ胚において胆嚢/胆管形成における *Sox17* 活性の役割を解析した。その結果、前腸の内胚葉上皮の *Sox17* シグナルは、10s (somite stage, 8.5dpc) の頭側 2s 目の右の前腸門の最外側後方の内胚葉で初めて検出され、前腸門が伸びるにつれ、これらの *Sox17* 陽性ドメインは、腹側正中に沿って伸長し、その後 20s (約 9.5dpc) までに AIP リップの正中に融合することで、結果として腹側前腸中に胆嚢原基が局在する事が分かった。さらに、DiI fate mapping と全胚培養を行った結果、右の前腸門の最外側後方の内胚葉細胞群は胆嚢原基を、左は胆嚢原基の他、臓側内胚葉や中腸など胆嚢原基より後方の組織も形成した事から、胆嚢/胆管前駆細胞は左右非対称性に運命決定が起る事が判明した。さらに、*Sox17* 発現パターンを肝芽マーカー *Hhex* や初期膵芽マーカー *Pdx1* と比較した結果、興味深い事に、*Sox17* は 7-8s の肝臓・膵臓の特異化の開始と一致し、*Hhex* や *Pdx1* と同時に活性化する事が分かった。また、表現型解析から *Sox17* 欠損胚の前腸領域における *Hhex* 発現は明瞭な異常が認められない一方、DBA-レクチン染色 (胆嚢/胆管上皮細胞に対するマーカー) や *Pdx1* 陽性シグナルは検出できなかった事から、*Sox17* 欠損胚での胆嚢/膵臓領域の形成不全が示唆された。さらに、*Sox17* 欠損胚の血液循環障害の影響を除くため、胚が死ぬ前の *Sox17* 欠損胚から前腸-心臓複合体を単離し、その後メディアウム中のフィルター上で 12 時間から 72 時間それらを培養した結果、*Sox17* 欠損培養産物の肝臓増殖と背側膵臓形成がレスキューしたのに比較し、推定上腹側膵臓の領域には、*Pdx1* 発現が検出されず、さらに DBA 陽性胆管構造の消失を示した事から、*Sox17* 欠損胚の腹側前腸における胆嚢/胆管構造の形成不全を強く示唆した。次に、15-20s の *Sox17* 欠損胚の腹側前腸の横断連続切片を用いて、胆管マーカーである DBA レクチンと HNF6 の発現プロファイルを詳細に解析した結果、*Sox17* 欠損胚では、総主静脈に接した DBA 陽性/HNF6 陽性内胚葉ドメインが完全に腹側前腸上皮で消失しており、代わりに HNF4 $\alpha$ /DBA 二重陽性の臓側内胚葉に置換していた。さらに、キメラ実験において、全てのキメラ胚 (約 9.25dpc) で *Sox17* 欠損内胚葉細胞で PDX1 陽性反応は検出できなかった。また、中-高寄与率のキメラ胚で肝芽に位置する *Sox17* 欠損内胚葉細胞における正常な HNF6 発現と比較し、胆嚢/膵臓領域に近い全ての *Sox17* 欠損前腸細胞は胆嚢/胆管マーカーに対する DBA 陽性、HNF6 陽性染色能の消失を示した。以上の事をまとめると *Sox17* 活性が発生中の腹側前腸上皮中で胆嚢/胆管系の特異化や分化に細胞自律的に必要である事を示唆している。

マウス胚発生中（前期-後期）、SOX17は胆嚢領域で恒常的に活性化し続ける事が分かっている。しかしながら、*Sox17*欠損胚は10.5dpcまでに胎生致死となるため、その後のSOX17の胆嚢/胆管領域への影響を調べる事は困難である。最近の研究では、コンディショナルな*Sox17*欠損ミュータントを用いて、胆嚢/胆管原基での*Sox17*再活性化が後期の胆嚢の特異化に必須である事を証明した（Spence *et al.*, 2009）。そこで、本研究ではハプロ不全を呈するC57BL/6 (B6)バックグラウンドの*Sox17*ヘテロマウスを用いて発生後期の胆嚢/胆管系の成熟や維持に関わる分子機構や細胞メカニズムを調べた。*Sox17*ヘテロマウス(129/SvJ)をB6バックグラウンドへ戻し交配し5世代以降で*Sox17*ヘテロミュータントマウスの~90%が出生時致死となる。この原因を調べるため、各内胚葉組織を肉眼・組織学的レベルで解析すると、17.5dpcの*Sox17*<sup>+/-</sup>B6胚(7-8世代)の62.5%で、肝臓辺縁部の変性が様々な度合いで見つかった。また、ほとんど全ての*Sox17*<sup>+/-</sup>B6胚で、肝臓病変の有無に関係なく胆嚢領域の低形成を示した。DBA-レクチン染色により15.5dpcから胆嚢の低形成が起る事も明らかになった。さらに異所性肝管の形成も胆嚢管領域で見つかった。しかしながら、*Sox17*<sup>+/-</sup>B6胚は肺、食道、胃、膵臓、および十二指腸のような他の臓器では組織学的な異常は認められなかった。つまり、この*Sox17*ハプロ不全はB6バックグラウンドマウスの肝臓と胆嚢/胆管の両方で出生時の発生異常を招く事が明らかとなった。また肝臓表現型の分子機序を理解するために、17.0dpcの*Sox17*<sup>+/-</sup>と野生型同腹子の肝臓組織におけるマイクロアレイ解析を行った結果、野生型肝臓と比較した*Sox17*<sup>+/-</sup>肝臓において59 up regulated 遺伝子と17 down regulated 遺伝子を同定した。またTop20のup regulated 遺伝子の中で炎症性サイトカインと熱ショックタンパク質が*Sox17*<sup>+/-</sup>肝臓で有意な上昇を示し、さらに17.0dpcのqPCR解析は、様々な炎症性サイトカインや肝毒性バイオマーカーが重篤度に比例して有意な発現上昇を示す事を明らかにした。さらに、肝炎マーカーであるALTやALPの血清値は17.0dpcの野生型同腹子と比較し*Sox17*<sup>+/-</sup>胚で有意な上昇を示した。肝内の胆汁酸値も*Sox17*<sup>+/-</sup>肝臓で有意に上昇しており、超微細構造解析により小胞体の拡張も認めた。つまりこれらの結果は、16.5-17.5dpcの*Sox17*<sup>+/-</sup>B6肝臓における胆汁鬱滞の進行に伴う出生時期の肝炎の発症を示唆する。*Sox17*<sup>+/-</sup>B6胚において急性肝炎の原因を決定するために、肝臓と胆嚢/胆管系のSOX17発現部位を免疫組織化学染色または*Sox17*-GFPレポーターライン（Kim *et al.*, 2007）により調べた結果、13.5-16.5dpcで、胎子肝細胞ではSOX17は検出できなかった。一方、SOX17の強い発現が後期発生時期にいたるまで、胆嚢上皮で観察された（13.5-16.5dpc）。さらに抗PCNA染色は、13.5dpcとさらに後期ステージ（15.5-17.5dpc）の胆嚢/胆嚢管原基の発生中、遠位領域でSOX17陽性胆管上皮細胞の高い増殖活性を示した。つまり、発生中期から後期に、SOX17は増殖中の胆嚢原基の上皮細胞で高発現する事が分かった。次に、組織学的に表現型を解析したところ、*Sox17*<sup>+/-</sup>(B6)胚の胆嚢は低形成を示し、増殖マーカー(PCNA)陽性率も野生型同腹子と比較し有意に低下していた。興味深い事に、*Sox17*<sup>+/-</sup>B6胚では胆嚢上皮細胞は、時折胆嚢壁から剥がれた後、胆嚢管や肝外胆管の管腔内へ貯留していた。これらの管腔内脱落細胞は、様々な度合いで胆嚢管や肝外胆管における狭窄や閉塞を引き起こす原因である。完全な胆管閉塞の場合、DBA陽性物質が、肝外胆管の管腔に鬱滞していた。つまり、これらの結果は*Sox17*<sup>+/-</sup>

胆嚢/胆管上皮の増殖と維持障害は、胆嚢壁からの剥離に一部関与し、胆嚢管や肝外胆管の狭窄や閉塞を二次的に誘導する事を示唆した。また、*Sox17*<sup>+/-</sup> 胆嚢/胆管上皮における細胞の障害事象を検討するため、13.5dpc の *Sox17*<sup>+/-</sup> と野生型胚の胆嚢原基を培養し、胆管構造の伸長と形態形成を解析した結果、*Sox17*<sup>+/-</sup> 胆管上皮の伸長障害と断片化が生じた事からこれらの培養産物は、*Sox17*<sup>+/-</sup> B6 胚の胆管上皮の低形成と脱落の表現型模写を示す事が明らかとなった。この事から、胆嚢上皮における *Sox17* 活性低下が、細胞の伸長性増殖の消失を招き、組織自律的に上皮構造の成熟障害とチューブ構造の形成障害を招いた事が示唆される。以上をまとめると、*Sox17* は発生後期の胆嚢の成熟や維持にも関与し、*Sox17* がハプロになることで正常な胆嚢/胆管上皮の発生が損なわれ、異所性肝管の形成、胆嚢上皮の剥離により肝外胆管、総胆管の閉塞が誘導され、恐らく胆汁鬱滞により新生子肝炎を発症することが分かった。

本研究では、今まで未解明であった胆嚢/胆管系の分子機序のうち 1) *Sox17* がマウス胎子発生初期の胆嚢/胆管決定因子であり、さらに 2) 発生後期の胆嚢上皮の成熟や維持に至るまで胆嚢/胆管形成に関与する事から、*Sox17* はマウス胎子期の胆嚢/胆管発生に重要なマスター因子である事を明らかにした (模式図 1)。さらに、本研究で作出した *Sox17*<sup>+/-</sup> マウスは今まで未解明であったヒト先天性胆道閉塞症の病因や発症機序を理解するためのモデルマウスとして新たな切り口を提供するであろう。



模式図 1 *Sox17* はマウス胎子期の胆嚢/胆管発生に重要なマスター因子